

Efeitos da aplicação de Botox® associada a fonoterapia em disfonia espasmódica - estudo de caso

Relato de Caso

Recebido em 24/01/2011

Aprovado em 01/04/2011

The application of Botox® associated to speech therapy in Spasmodic Dysphonia - a case study

Jose Antonio Pinto¹, Luciana Balester Mello de Godoy², Thiago Branco Sonego³, Priscila J. Bastos Medrado Costa⁴

1) Diretor do Núcleo de Otorrinolaringologia e Cirurgia de Cabeça e Pescoço de São Paulo (Diretor do Núcleo de Otorrinolaringologia e Cirurgia de Cabeça e Pescoço de São Paulo)

2) Especialista em Otorrinolaringologia e Medicina do Sono (Assistente do Núcleo de Otorrinolaringologia e Cirurgia de Cabeça e Pescoço de São Paulo)

3) Médico (Residente)

4) Fonoaudióloga do Núcleo de Otorrinolaringologia e Cirurgia de Cabeça e Pescoço de São Paulo. (Fonoaudióloga do Núcleo de Otorrinolaringologia e Cirurgia de Cabeça e Pescoço de São Paulo)

Correspondência: Núcleo de Otorrinolaringologia e Cirurgia de Cabeça e Pescoço de São Paulo - Jose Antonio Pinto Al. dos Nhambiquaras 159 Moema - São Paulo - SP CEP: 04090-010

RESUMO

A Disfonia Espasmódica (DE), uma distonia focal laríngea, é uma desordem do processamento motor central. As pregas vocais são normais no repouso, mas com movimentos alterados na fonação. Suas formas de apresentação clínica são adutora, abduzora e mista. Há várias opções terapêuticas que vão desde a fonoterapia a procedimentos cirúrgicos e injeção de toxina botulínica (Botox®). Objetivo: Descrever, através dos aspectos otorrinolaringológicos e acústicos da voz, os efeitos da associação da aplicação de Botox® com fonoterapia como tratamento de disfonia espasmódica adutora. Materiais e Métodos: Trata-se de um estudo de caso de um paciente com DE adutora (DEAd) submetido à avaliação otorrinolaringológica e acústica da voz antes da aplicação de Botox®, e no 7º, 14º e 58º dias depois. Resultados: Antes do tratamento, notou-se, à análise acústica, instabilidade, presença de sub-harmônicos e tensão severa no final da emissão. Após fonoterapia (no 58º dia após aplicação Botox®), observou-se harmônicos bem definidos até aproximadamente 4000Hz com esboço de harmônicos até 5400Hz. Houve redução do desvio-padrão do pitch na emissão de vogal prolongada após Botox® e fonoterapia. Conclusão: A associação de Botox® e fonoterapia no tratamento da DEAd demonstrou eficácia, indicando que a terapia combinada pode proporcionar resultados melhores

Decritores: Disfonia espasmódica, Toxina botulínica, Fonoterapia, Avaliação acústica vocal

SUMMARY

Spasmodic Dysphonia (SD), a focal laryngeal dystony, is a disorder in the central motor processing. Vocal folds are normal at rest, but with altered movement during speech. It can be presented in three forms: adductor, abductor and mixed. There are three basic forms of treatment: isolated voice therapy, surgery and voice therapy, Botulin toxin (Botox®) injection and voice therapy. Objective: Describe, based on otolaryngologic aspects and vocal acoustic parameters, the effects of the association Botox® injection and voice therapy in the treatment of adductor dysphonia (AdSD). Materials and Methods: It's a case study of a patient with adductor spasmodic dysphonia evaluated with otolaryngologic examination and vocal acoustic parameters before and after Botox® injection. Results: Before treatment, vocal acoustic measure showed instability, presence of sub-harmonics and severe tension in the end of emission. After voice therapy (58th day after Botox® application), it was observed well defined harmonics up to almost 4000Hz with harmonic sketch up to 5400Hz. There was a reduction in the pitch standard deviation in the emission of prolonged vowel after Botox® and voice therapy. Conclusion: The association between Botox® and voice therapy to treat AdSD was efficient, indicating that combined therapy can have even better results.

Keywords: Spasmodic dysphonia, Botulinum toxin, Voice therapy, Vocal acoustic measure

INTRODUÇÃO

A disфония espasmódica ou espástica (DE) é resultado de incoordenação neurológica e de desenvolvimento anormal de feixes musculares da laringe. As pregas vocais são normais no repouso, mas com movimentos alterados na função fonatória. Historicamente, a DE foi considerada um distúrbio idiopático ou de origem psicogênica, pois muitos pacientes apresentam sincinesias faciais na tentativa de reduzir a espasticidade vocal. Em diversos estudos, pacientes com DE foram examinados por fonoaudiólogos, neurologistas, otorrinolaringologistas e psiquiatras, e não foram encontradas quaisquer evidências de patologia laríngea ou envolvimento psiquiátrico que justificassem a severidade dos problemas vocais. Foram encontrados pacientes sem qualquer sinal de doença neurológica e outros com alguns sintomas, como tremor essencial. Suas formas de apresentação clínica são de adução, de abdução e mista. Na disфония espasmódica de adução (DEAd), a mais comum, ocorre fechamento glótico exagerado, acompanhado por fechamento ventricular e ariepiglótico em esfíncter, sendo a voz extremamente tensa-estrangulada, seca, frequentemente com tremor, *pitch* inadequado e com quebras, sopro e *fry*, e em casos mais severos, a musculatura facial se contrai vigorosamente no esforço de produzir melhor fonação^{2,3}. A disфония espasmódica abdução (DEAb) é caracterizada por espasmos do músculo cricoaritenóideo posterior (CAP), onde a voz pode ser normal, subitamente interrompida por abdução temporária das pregas vocais, resultando em disфония com grande sopro ou afonia temporária^{2,3}. Em ambos os casos, a fonoterapia é indispensável³. A forma mista possui características adutoras e abdução, podendo muitas vezes ser um comportamento compensatório quando uma das formas é tratada².

Blitzer et al² ainda descrevem outros três subtipos, mais raros, de DE: disфония abdução compensatória, disфония adutora compensatória e distonia sopro adutora.

Há várias opções terapêuticas para os casos DE: (1) fonoterapia isolada, (2) procedimentos cirúrgicos, muitas vezes seguidos de fonoterapia e (3) injeção de toxina botulínica (*Botox*[®]) seguida de fonoterapia. Pesquisas mostram os seguintes resultados com relação às formas de tratamento:

Fonoterapia isolada: sucesso modesto na maioria dos casos. Porém, a fonoterapia deve ser sempre o primeiro tratamento a ser utilizado na tentativa de melhorar a qualidade vocal do paciente disfônico³.

Procedimentos cirúrgicos: tireoplastia tipo II, miectomia de tireoaritenóideo (TA), ressecção de nervo laríngeo recorrente (NLR), neurectomia de TA. A ressecção de NLR deve ser cuidadosamente estudada pelo otorrinolaringologista e pelo fonoaudiólogo. Houve relato de reinervação e da necessidade de nova intervenção cirúrgica. Mesmo após 3 anos, houve casos de recidiva. A miectomia de TA a laser visa à diminuição de massa de uma das pregas vocais na tentativa de diminuir a compres-

são glótica. Os resultados após esses procedimentos cirúrgicos ainda são inconsistentes, sendo que os melhores foram obtidos nos pacientes submetidos à fonoterapia³.

Injeção de toxina botulínica (*Botox*[®]) seguida de fonoterapia: abordagem mais recente. A injeção de *Botox* diretamente no músculo tireoaritenóideo proporciona importante alívio da compressão glótica. Pesquisas apontam 90% de recuperação da voz normal. Melhores resultados são alcançados após terapia vocal. Porém, na maioria dos casos, há necessidade de reaplicação *Botox*[®] a cada 3 ou 4 meses³.

BOTOX[®]

A toxina botulínica tipo A é um potente agente neurotóxico que bloqueia a liberação de acetilcolina da terminação nervosa da junção neuromuscular. Historicamente, a primeira injeção de *Botox*[®] em pregas vocais foi em 1984 por Miller et al e Ludlow et al².

O papel do *Botox*[®] é minimizar a hiperadução, reduzindo assim os efeitos deletérios dos sintomas da DE. O *Botox*[®] gera uma paresia temporária dos músculos onde é injetada. O efeito aparece, geralmente 24 horas após a injeção e permanece por 4 a 6 meses. Após a aplicação, os pacientes experimentam uma voz fraca e sopro. Estudos indicam significativa diminuição dos espasmos vocais na primeira semana e alterações não significativas nas semanas seguintes.

FONOTERAPIA

Os fonoaudiólogos tendem a tratar a DE comportamentalmente. Em geral, a terapia vocal isolada não é relatada na literatura com um tratamento bem sucedido. Entretanto, há resultados bem sucedidos relatados por Cooper (1990) e Schulman (1991)³.

De forma geral, o tratamento das disfonias hipercinéticas deve incluir exercícios de relaxamento corporal e laríngeo por meio de atividades e produção de sons que em seguida sejam associados à fala, exercícios de controle respiratório, fonação inspiratória para redução da constrição supraglótica, exercícios ressonantes e suavização da emissão. Podem ser usadas escalas musicais como método de alongamento e de diminuição da tensão laríngea.

OBJETIVO

O presente trabalho tem por objetivo descrever comparativamente os aspectos otorrinolaringológicos e acústicos da fala, e os efeitos da associação da aplicação de toxina botulínica (*Botox*[®]) com a fonoterapia em um caso de disфония espasmódica adutora.

MATERIAIS E MÉTODOS

Paciente de 61 anos, sexo masculino, aposentado com queixa de alteração intermitente da voz havia 2 anos. Relata que o quadro teve início após quadro gripal, coincidindo com

presença de obras em sua residência. Referia que a alteração vocal piorava quando ficava nervoso, ao falar por período prolongado e no fim do dia. A voz melhorava pela manhã. Sentia pressão em região cervical anterior durante fonação. Havia feito tratamento fonoterápico por 18 meses sem melhora do quadro, tendo cessado havia 6 meses. Foi encaminhado para tratamento psiquiátrico, tendo feito uso de amitriptilina e diazepam por 7 meses sem melhora.

A videolaringoscopia foi realizada com óptica rígida de 70° e óptica flexível de 2,4mm. Ao exame inicial, observou-se compressão supraglótica intensa à fonação, sem alterações morfológicas das pregas vocais. A hipótese diagnóstica foi DEAd, sendo proposta, como terapia, injeção de toxina botulínica. Após 2 meses do primeiro atendimento, foram aplicadas 12,5U de toxina botulínica em prega vocal direita, músculo tireoaritenóideo (TA), via trans membrana cricotiroidea, sob visão de fibronasofaringolaringoscopia. Após 1 semana, o paciente referia engasgos à deglutição e piora da qualidade vocal. À videolaringoscopia, observou-se arqueamento e hipotonia de prega vocal direita, com hipomobibilidade à fonação, sendo indicada fonoterapia.

Foram realizadas sessões semanais de terapia vocal, num total de 7 (sete), com enfoque fisiológico. Os exercícios utilizados foram: ressonância e manutenção do fechamento glótico suave (boca *chiusa*); alongamento horizontal (inflexões para tons agudos); abaixamento de laringe na fonação; vibração de língua com inflexões para graves e agudos; vibração de lábios; fechamento glótico efetivo e suave (*pushing*); fonação inspiratória (afastamento de bandas ventriculares) e suspiro (fonação suave); ressonância e fala encadeada; sobrearticulação; fala encadeada com exagero de inflexões; massagem facial; exercícios de alongamento e relaxamento da musculatura facial e órgãos fonoarticulatórios (OFAs); respiração (tipo, modo); fonação em forte intensidade sem ataque vocal brusco (apoio respiratório); melodia e ritmo de voz falada; ritmo e modulações na voz cantada.

A voz do paciente foi gravada com gravador digital, na sala de exames, e analisada por meio do programa Praat versão 4.2.19. Na avaliação acústica, foram considerados os seguintes aspectos relacionados à emissão da vogal /a/ sustentada: faixa de concentração de componentes harmônicos; presença de ruído contínuo; instabilidade de frequência fundamental (contorno de *pitch*); forma da onda; periodicidade dos ciclos vibratórios.

RESULTADOS

O paciente foi submetido a avaliação otorrinolaringológica e acústica da voz antes da aplicação de *Botox*[®], e no 7º, 14º e 58º dias depois. Os achados da Telelaringoscopia estão descritos na Tabela 1.

Na análise acústica, foram obtidos os seguintes resultados:

Pré Botox[®]: Visualização de harmônicos bem definidos até 1000Hz e esboço de harmônicos até 4500Hz, com importante instabilidade e presença de sub-harmônicos no final da emissão

Tabela 1- Achados à Telelaringoscopia.

Data	Tempo	Observações à Telelaringoscopia
04/04/2005	Inicial - Pré aplicação de <i>Botox</i> [®] .	Disfonia espasmódica de adução
27/06/2005	7º dia pós <i>Botox</i> [®] .	Arqueamento e hipotonia de PVD com hipomobibilidade à fonação.
18/08/2005	58º dia pós <i>Botox</i> [®] : (7ª semana de fonoterapia)	Fechamento glótico completo sem tensão supraglótica.

(indicativo de vibração de outras estruturas além das pregas vocais). Não foram observadas quebras de sonoridade nesta amostra. Observa-se tensão severa, principalmente no final da emissão e ruído contínuo em frequências graves, indicativo de rouquidão (Figura 1A).

14º dia pós Botox[®]: Visualização de harmônicos bem definidos até aproximadamente 1500Hz com esboço de harmônicos até 2000Hz. Ruído contínuo, semelhante a um fricativo, nas faixas de 2500 a 5500Hz, indicativo de escape de ar na glote à fonação. Não foi observada quebra de sonoridade nesta amostra (Figura 1B).

Pós Fonoterapia (58º dia após aplicação): Visualização de harmônicos bem definidos até aproximadamente 4000Hz com esboço de harmônicos até 5400Hz (indicativo de onda mucosa sem alterações). Discreto ruído contínuo. Foram observadas duas quebras de sonoridade nesta amostra (Figura 1C).

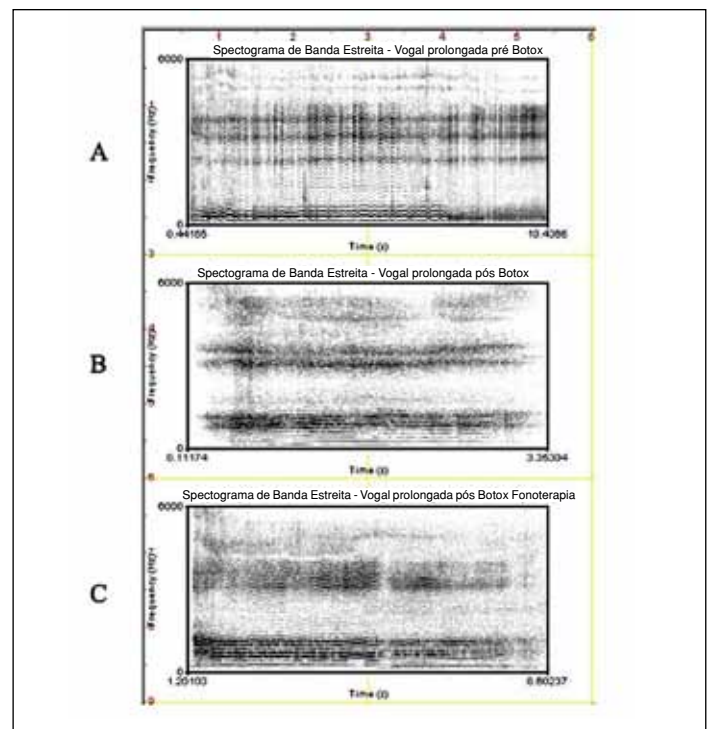


Figura 1 - Comparação dos espectrogramas de banda estreita da emissão de vogal sustentada.

Os resultados do contorno de *pitch* na emissão de vogal prolongada são os seguintes (Figura 2):

- Pré *Botox*[®]: Média: 135.3074674 Hz; Desvio Padrão: 39.9 Hz = 5.67 semitons (Figura 2A);
- Pós *Botox*[®]: Média: 141.5614028 Hz; Desvio Padrão: 16.8 Hz = 2.59 semitons (Figura 2B);
- Pós Fonoterapia: Média: 136.6818206 Hz; Desvio Padrão: 10.4 Hz = 1.48 semitons (Figura 2C);

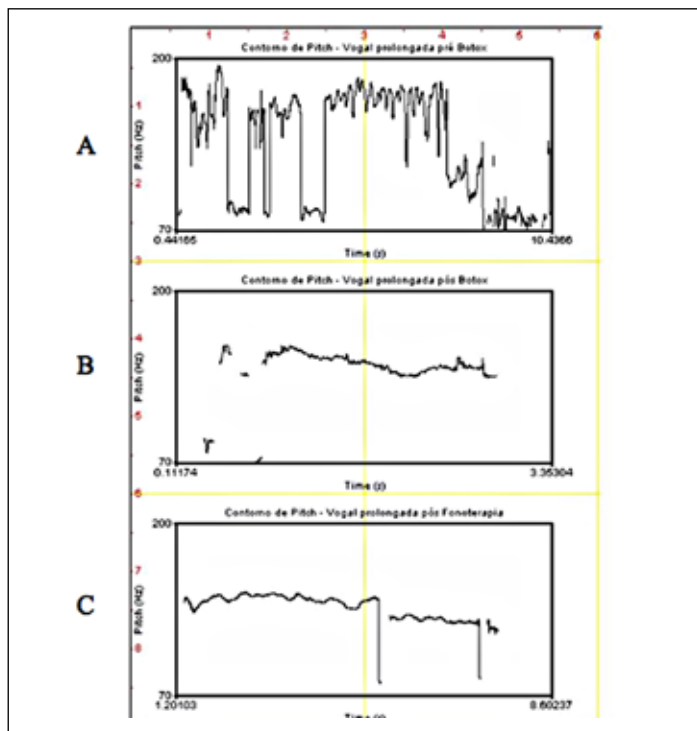


Figura 2 - Contorno de *pitch* na emissão de vogal sustentada. •

• No desenho da forma da onda, verifica-se melhora na periodicidade dos ciclos vibratórios (Figura 3).

• Pré *Botox*[®]: Aperiodicidade na contagem dos ciclos vibratórios e irregularidade na forma da onda devido à irregularidade vibratória (Figura 3A).

• Pós *Botox*[®]: Aumento da irregularidade em comparação ao exame inicial (Figura 3B).

• Pós Fonoterapia: Periodicidade dos ciclos vibratórios e discreta irregularidade na forma da onda (Figura 3C).

DISCUSSÃO

A Disfonia Espasmódica (DE), uma distonia focal que afeta a laringe, é uma desordem do processamento motor central. A fisiopatologia da DE afeta o ritmo, a coordenação dos movimentos das pregas vocais e cria interrupções na voz⁴. Produz espasmos adutores, com voz tensa-estrangulada em 87% dos pacientes, espasmos abdutores com hipotonia e sopro

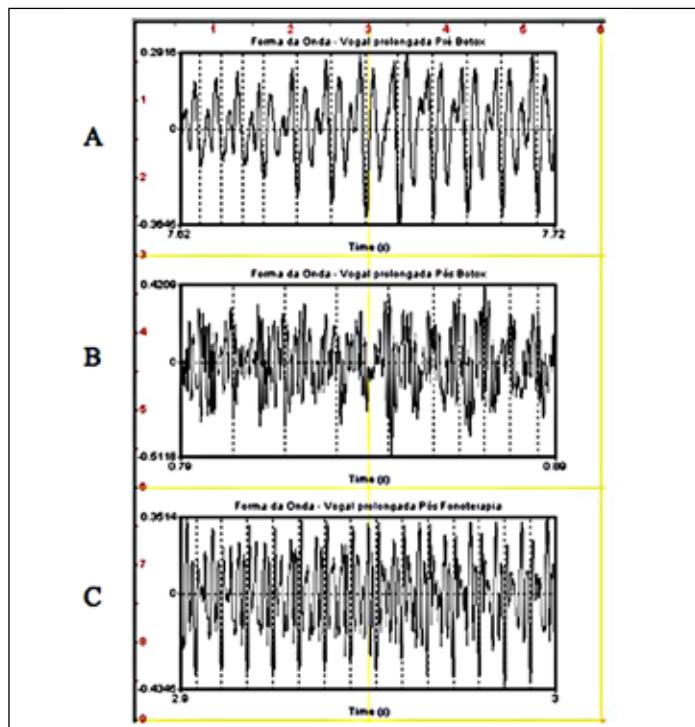


Figura 3 - Forma da onda e ciclos vibratórios na emissão de vogal sustentada (tempo = 0,1seg. de cada amostra)

em 12% e movimento paradoxal das pregas vocais em 1%. 16% dos pacientes com envolvimento laríngeo evoluem com distonia em outras partes e 12% têm história familiar positiva².

As principais opções terapêuticas são: 1- *fonoterapia isolada* com sucesso modesto na maioria dos casos³; 2- *procedimentos cirúrgicos associada ou não a fonoterapia*, cujos resultados a longo prazo são variados, sendo os melhores obtidos nos pacientes submetidos à fonoterapia³; 3- *injeção de toxina botulínica (Botox[®]) seguida de fonoterapia* é a abordagem mais recente e proporciona importante alívio da compressão glótica³.

A toxina botulínica é um potente agente neurotóxico que bloqueia a liberação de acetilcolina da terminação nervosa da junção neuromuscular. Nos últimos 15 anos, mais de 30 estudos foram realizados com o objetivo de verificar a eficácia da aplicação de *Botox*[®] como tratamento de DEAd.

No presente caso, foram aplicadas 12,5U de toxina botulínica no músculo TA direito, sob visão de FNFL. A dose considerada ideal varia conforme o autor. Blitzer et al², em sua revisão de 900 casos, num período de 13 anos, variou a dose de 0,005 a 30 U.

Muitos estudos têm sido realizados para avaliar o tipo de injeção de *Botox*[®], sendo que a maioria deles avalia a técnica unilateral e bilateral em um mesmo paciente. Bielamowicz⁷ realizou um estudo recente comparativo da aplicação uni e bilateral, em diferentes pacientes com DE. 16 pacientes receberam injeções em múltiplos sítios de uma única PV (72 injeções), enquanto 33 receberam aplicação em apenas um sítio de ambas as PPVV. A

maior parte dos indivíduos que receberam aplicação unilateral obteve resposta em 2 semanas ou menos e efeito mais prolongado (mais de 3 meses) que aqueles submetidos a bilateral. A dose das injeções unilaterais variaram de 7,5 a 25 U (média de 15,7U) e das bilaterais de 1 a 5 U (média de 1,2U). Aqueles pacientes com DE sem tremor tiveram mais benefícios com a aplicação unilateral, enquanto naqueles com DE com tremor não houve diferença quanto ao tipo de aplicação ⁷.

Após 1 semana, o paciente referia engasgos à deglutição e piora da qualidade vocal, sendo efeito colateral esperado em 15% e 35% dos pacientes, respectivamente ². Estudos mostram que os pacientes disfônicos relatam que a soproidade em geral começa por volta do 2º dia pós-aplicação, tem seu pico no 4º dia e persiste até o 37º dia ⁴. No caso aqui descrito, à videolaringoscopia, observou-se arqueamento e hipotonia de prega vocal direita, com hipomobilidade à fonação, sendo indicada fonoterapia. No espectrograma de banda estreita pós-*Botox*[®] (Figura 1B) observou-se a soproidade e a astenia descritas na literatura. Há melhora desses aspectos pós-fonoterapia, onde foram feitos exercícios de resistência glótica sem ataque vocal brusco.

Achados endoscópicos indicam que, apesar da hiperadução e rigidez das pregas vocais diminuírem drasticamente após a aplicação de *Botox*[®], discinesias laringeas residuais persistem ainda por 1 mês após a aplicação. Além disso, o esperado efeito parético induzido pela toxina botulínica parece reduzir a resistência glótica. Dessa forma, o fluxo aéreo permanece ainda elevado por 2 a 10 semanas. É provável, então, que os movimentos anormais residuais e os induzidos pelo tratamento contribuam para a aperiodicidade vibratória observada após a aplicação ⁴.

Pode-se observar esse fenômeno nos resultados da análise acústica que indicam que na avaliação pós-*Botox*[®] (pré-fonoterapia) houve aumento da irregularidade vibratória observada na forma da onda (Figura 3). Essa irregularidade está relacionada à presença de fenda glótica de grandes proporções ⁸, que gera anarquia vibratória de ambas as pregas vocais, ou seja, assimetria de fase e amplitude. Essa irregularidade persiste após a fonoterapia, mas a melhora na qualidade vocal nesse momento é representada pela periodicidade dos ciclos vibratórios.

A redução das variações de frequência provavelmente representa a redução na atividade muscular tiroaritenóidea (TA) e cricotireóidea (CT), que sabe-se ser alta nos pacientes com DE. Após a aplicação, tanto o TA, que recebeu a aplicação, quanto o

CT, que não recebeu, apresentam atividade reduzida. A redução na porcentagem de variações de frequência representa aumento na habilidade do paciente em controlar ajustes finos da laringe, proporcionando assim maior estabilidade na frequência fundamental (F_0) da voz ⁴. Esse melhor controle pode ser observado no Figura 2, onde a F_0 média do paciente permanece semelhante em cada tempo do tratamento, mas há importante redução do desvio padrão dessa frequência pós *Botox*[®], assim como pós fonoterapia. Aspectos vocais prévios à patologia também interferem na qualidade final da voz após o tratamento. Nesse caso deve-se levar em consideração que trata-se de um paciente idoso e é possível que aspectos da presbifonia interfiram na estabilidade vocal. Talvez por isso o contorno de *pitch* não tenha se apresentado totalmente estável pós-terapia.

A melhora da fala e da voz após o tratamento percebida por ouvintes não é tão grande quanto à redução do esforço percebido pelos pacientes ⁹.

Tanto a análise qualitativa quanto a quantitativa sugerem que os efeitos terapêuticos medidos segundo índices acústicos e perceptuais são menores que os medidos através de índices fisiológicos e da auto-avaliação do paciente ⁹. Variáveis acústicas de aperiodicidade, alterações de frequência e quebras fonatórias foram de fato mais prevalentes na vogal sustentada, mas as maiores mudanças associadas a injeção de *Botox*[®] são percebidas mais facilmente na fala encadeada ⁴. A melhora superior da fala encadeada pode variar conforme a severidade pré-tratamento, que normalmente é maior na fala encadeada que na vogal sustentada ⁹.

Estudos mostram que há necessidade de múltiplas reaplicações de *Botox*[®], pois seu efeito permanece por aproximadamente 5 meses ^{2, 4, 9 e 10}. No presente caso, há indicação de continuidade do acompanhamento fonoaudiológico quinzenal ou mensal por mais 6 (seis) meses com o objetivo de prolongar os efeitos do tratamento e, talvez, evitar a necessidade de nova aplicação de *Botox*[®].

CONCLUSÃO

O tratamento da DEAd associando-se aplicação de toxina botulínica (*Botox*[®]) à fonoterapia demonstrou ter eficácia em pouco tempo neste caso, indicando assim que a associação dos tratamentos pode proporcionar resultados melhores que um ou outro isolado.

REFERÊNCIAS

- Mitre, EL. Conhecimentos essenciais para atender bem a inter-relação Otorrinolaringologia e Fonoaudiologia. São José dos Campos (SP): Pulso; 2003.
- Blitzer A, Brin MF, Stewart CF. Botulinum toxin management of spasmodic dysphonia (laryngeal dystonia): a 12-year experience in more than 900 patients. *Laryngoscope* 1998; 108(10): 1435-1441.
- Boone DR, McFarlane SC. A voz e a terapia vocal. Trad. Sandra Costa. 5ª ed. Porto Alegre (RS): Artes Médicas; 1994.
- Sapienza CM, Cannito MP, Murry T, Branski R, Woodson G. Acoustic variations in reading produced by speakers with spasmodic dysphonia pre-botox injection and within early stages of post-botox injection. *J Speech Lang Hear Res* 2002; 45(5): 830-843.
- Greene MCL. Distúrbios da voz. Trad. Marco Elizabetsky. 4ª ed. São Paulo (SP): Manole; 1983.
- Behlau M, Pontes P. Avaliação e tratamento das disfonias. São Paulo (SP): Lovise; 1995.
- Bielamowicz S, Stager S V, Badillo A, Godlewski A. Unilateral versus bilateral injections of Botulinum Toxin in Patients with Adductor Spasmodic Dysphonia. *Journal of Voice* 2002; 16 (1): 117-123.
- Pinho, SMR. Fundamentos da Fonoaudiologia: tratando os distúrbios da voz. 2ª ed. Rio de Janeiro: Guanabara Koogan, 2003.
- Boutsen F, Cannito MP, Taylor M, Bender B. Botox treatment in adductor spasmodic dysphonia: a meta-analysis. *J Speech Lang Hear Res* 2002; 45(3): 469-481.
- Ludlow CL. Treatment for spasmodic dysphonia: limitations of current approaches. *Curr Opin Otolaryngol Head Neck Surg*. 2009, 17(3):160-5.