

# Cirurgia endolaringea cervicoscópica: estudo pré-clínico em animais

Artigo Original

Artigo recebido em 01/02/07 e aprovado em 04/03/07

## *Cervicoscopic Endolaryngeal Surgery: pré-clinical animal study*

Henrique Olival Costa<sup>1</sup>, Paulo Pontes<sup>2</sup>, Leonardo da Silva<sup>3</sup>, Marcos André Sarvat<sup>4</sup>, Flávia de Sousa Coelho<sup>5</sup>

1) Professor adjunto da Faculdade de Ciências Médicas da Santa Casa de São Paulo

2) Professor titular da Disciplina de Otorrinolaringologia e Cirurgia de cabeça e pescoço da UNIFESP

3) Professor assistente da Faculdade de Ciências Médicas da Santa Casa de São Paulo

4) Doutor em ORL pela UNIFESP e médico do Hospital da Lagoa do Rio de Janeiro

5) Pós-graduanda do Programa de pós-graduação em Ciências da Saúde da Faculdade de Ciências Médicas da Santa Casa de São Paulo

Instituições: Escola Paulista de Medicina, Departamento de Otorrinolaringologia e Cirurgia de cabeça e pescoço e Irmandade da Santa Casa de Misericórdia de São Paulo

Endereço de correspondência: Rua Prof. Arthur Ramos, 183, 3º. Andar, São Paulo. henriqueolival@uol.com.br

### RESUMO

A cirurgia da laringe alcançou grande avanço com os aparatos laringoscópicos desenvolvidos a partir da década de 40 e 50 no século XX. Com a possibilidade de atuar junto às estruturas endolaringeas sem abertura de pele e confecção de laringofissura, a intervenção sobre lesões benignas que exigiam pequena manipulação para evitar cicatrizes locais evoluiu a passos largos. Por outro lado, as dificuldades de exposição por laringoscopia e o aumento das possibilidades de remoção de lesões malignas por esta via têm solicitado a modificação de técnicas para facilitar procedimentos maiores e menos traumáticos. A partir da técnica de tireoplastia condroplastica apresentada por Sarvat, idealizamos o uso de endoscopia cervical com CO<sup>2</sup> para abertura da cartilagem alar e procedimento endolaringeo com aproximação externa.

**Objetivo:** avaliar as condições de acesso ao contexto endolaringeo com endoscopia transcervical. **Material e Métodos:** 30 coelhos, machos, adultos, pesando entre 2,5kg e 3,5kg foram submetidos à técnica proposta de cirurgia endolaringea cervicoscópica. Outros 5 porcos Large White, pesando entre 35kg e 40kg também foram submetidos à técnica de acesso e submetidos a extirpação de materiais e lesões provocadas iatrogenicamente no espaço de Reinke. O tempo cirúrgico, as complicações intra e extraoperatórias e as dificuldades técnicas operatórias foram observados. **Resultados:** 28 coelhos toleraram o procedimento não apresentando qualquer dificuldade durante o período intra-operatório. 2 coelhos apresentaram sangramento que não foi possível controlar no período intra-operatório. 4 coelhos apresentaram insuficiência respiratória no período pós-operatório até uma semana devido ao tamanho de material enxertado. Nenhum porco apresentou qualquer complicação. O tempo cirúrgico médio para os procedimentos foi de 22 minutos nos coelhos e 18 minutos nos porcos. A maior dificuldade encontrada foi de preservação da integridade da cartilagem alar da tireóide nos coelhos e de secção da mesma nos porcos. Três cartilagens tiveram fraturas nos coelhos. Todos os animais tiveram o es-

### ABSTRACT

The surgery of the larynx reached great progress with the laryngoscopic apparatuses developed starting from the decade of 40 and 50 in the XXth century. With the possibility to act at the endolaryngeal structures without skin opening and laryngofissure, the intervention on benign lesions that demanded small manipulation to avoid local scars developed by wide steps. On the other hand, the difficulties of exposition on the laryngoscopy and the increase of the possibilities of removal of malign lesions through endoscopy have been requesting the modification of techniques to facilitate larger and less traumatic procedures. Starting from the technique of condroplastic thireoplasty presented by Sarvat, we idealized the use of cervical endoscopy with CO<sup>2</sup> for accesing the laryngeal framework and opening of the alar cartilage and endolaryngeal procedure. **Objective:** to evaluate the access conditions to the endolaryngeal context with transcervical endoscopy. **Material and Methods:** 30 rabbits, males, adults, weighing between 2,5kg and 3,5kg were submitted to the technique proposed of cervicoscopic endolaryngeal surgery. Other 5 pigs Large White, weighing between 35kg and 40kg were also submitted to the access technique and submitted to extirpation of materials and lesions iatrogenically provoked in the space of Reinke. The surgical time, the intra and extrasurgical complications and the operative technical difficulties were observed. **Results:** 28 rabbits tolerated the procedure and did not present any difficulty during the intra-operative period. 2 rabbits presented uncontrolled bleeding in the intra-operative period. 4 rabbits presented breathing inadequacy in the postoperative period until one week due to the size of material enxerted. No suine presented any complication. The average surgical time for the procedures was of 22 minutes in the rabbits and 18 minutes in the pigs. The largest difficulty found was of preservation of the integrity of the thyroid cartilage in the rabbits and its sectioning in the pigs. Three cartilages had fractures in the rabbits. All the animals had the submucous endolaryngeal space accessed

paço submucoso da laringe acessado sem laceração durante o procedimento. **Conclusão:** O procedimento de cirurgia endolaringea cervical é factível, de fácil e rápida confecção e baixo índice de complicações, devendo se tornar uma alternativa importante para a cirurgia da laringe.

**Descritores:** laringe, eletromiografia, técnica, indicação

without laceration during the procedure. **Conclusion:** The cervicoscopic endolaryngeal surgery is feasible, of easy and fast making and low index of complications, and may become an important alternative for the surgery of the larynx.

**Keywords:** endolarynx, surgery, cervicotomy, animals, technique

## INTRODUÇÃO

A cirurgia da laringe alcançou grande avanço com os aparatos laringoscópicos desenvolvidos a partir da década de 40 e 50 no século XX, por Chevalier-Jackson<sup>1</sup> e posteriormente pela introdução do microscópio<sup>2</sup> e o laser de CO<sub>2</sub><sup>3</sup>. Com a possibilidade de atuar junto às estruturas endolaringeas sem abertura de pele e confecção de laringofissura, a intervenção sobre lesões benignas que exigiam pequena manipulação para evitar cicatrizes locais evoluiu a passos largos. Com isso os procedimentos nas ditas lesões estruturais mínimas pode avançar, reduzindo em muito as graves seqüelas cirúrgicas. Também evoluíram os conceitos oncológicos do tratamento das lesões malignas da laringe, possibilitando em enfoque mais conservador dos tumores regionais e dando oportunidade para ressecções endoscópicas das mesmas. Por outro lado, as dificuldades de exposição por laringoscopia e a necessidade de acesso lateral de alguns casos de tumores têm solicitado a modificação de técnicas para facilitar procedimentos maiores e menos traumáticos.

Em 2006, Sarvat et al<sup>4</sup> propõe uma técnica de abertura da lâmina da cartilagem da tireóide de maneira condroplástica, com confecção de janela pediculada que se reposiciona no local de secção após o procedimento cirúrgico. Uma vez que as condições para a cirurgia endoscópica têm ficado cada vez mais apropriadas para uso na região cervical<sup>5,6,7</sup>, consideramos que a técnica de Sarvat pudesse ser utilizada com este enfoque minimamente invasivo. Para isso, idealizamos o uso de endoscopia cervical com CO<sub>2</sub> para abertura da cartilagem alar e procedimento endolaringeo com aproximação externa.

Para que ela pudesse vir a ser utilizada em seres humanos, consideramos que um estudo prévio em animais deveria ser conduzido, avaliando as dificuldades técnicas, as condições cirúrgicas e a capacidade de acesso ao espaço endolaringeo de animais de experimentação.

## OBJETIVO

Avaliar as condições de acesso ao contexto endolaringeo com endoscopia transcervical.

## MATERIAL E MÉTODOS

O estudo foi aprovado pelo comitê de Ética do Instituto de Ciências Avançadas em Otorrinolaringologia.

Trinta 30 coelhos, machos, adultos, pesando entre 2,5kg

e 3,5kg foram submetidos à técnica proposta de cirurgia endolaringea cervicoscópica. Outros 5 porcos Large White, pesando entre 35kg e 40kg também foram submetidos à técnica de acesso e submetidos a extirpação de materiais e lesões provocadas iatrogenicamente no espaço de Reinke.

Os parâmetros observados foram tempo cirúrgico total, tempo de preparação e colocação de equipamento, tempo de exposição da laringe, tempo de abertura da cartilagem tireóide. Foram também observadas as complicações intra e extraoperatórias e as dificuldades técnicas operatórias.

O acesso foi considerado bem sucedido quando a mucosa laríngea foi atingida por via lateral, o espaço de Reinke foi dissecado e não houve abertura da mucosa para a luz da laringe.

## PROCEDIMENTOS

Os procedimentos foram executados em coelhos e porcos. Nos coelhos foram observados os parâmetros de tempo cirúrgico e condições operatórias. Nos porcos, além destes parâmetros testamos a capacidade da técnica em favorecer a extirpação de lesões no espaço de Reinke.

### Anestesia

Os procedimentos cirúrgicos foram realizados sob anestesia geral.

Os animais foram posicionados e fixados em mesa cirúrgica em decúbito dorsal, sem a necessidade de assistência ventilatória.

O cirurgião ficou posicionado junto aos membros inferiores do animal e os equipamentos endoscópicos foram colocados junto a cabeça do animal.

**a. animal** – colocado em mesa de cerca de 1,30m de altura com as patas inferiores direcionadas para o cirurgião;

**b. Equipamento cirúrgico** – monitor Sony trinitron, em frente do operador, acerca de 1,5m;

**c. material cirúrgico** –

**i.** ótica Hopkings de 30o. e 10mm de diâmetro;

**ii.** microcâmera Storz, tipo endovision XL 202800-20;

**iii.** fonte de luz endolux 250w, Strattner;

**iv.** cabo de luz de fibra ótica;

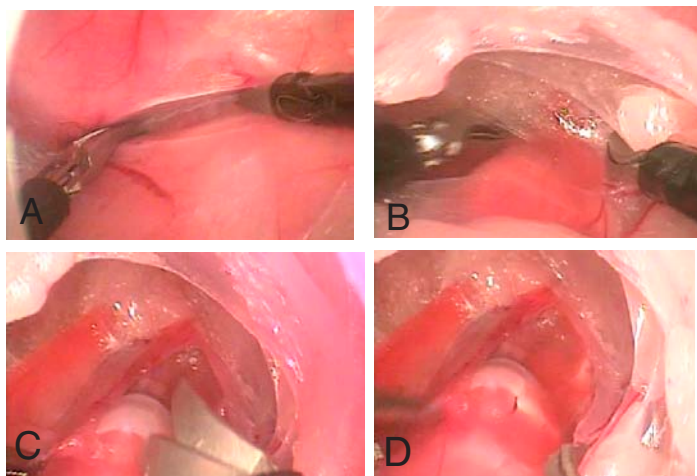
**v.** insuflador de gases, endoflator 264305-20;

**vi.** pinça e tesoura, Ethicon;

**vii.** 2 trocateres de 5mm de diâmetro, Ethicon;

**viii.** 1 trocater de 11mm de diâmetro, Ethicon.

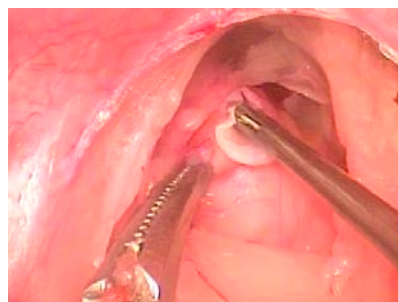
Os animais foram submetidos a tricotomia cervical anterior e uma incisão sobre esterno de 0,5cm, transversa foi realizada. Em seguida estabelecemos um espaço para colocação de trocater com divulsão romba com Kelly e colocação de agulha de Verrez e descolamento de tecido subcutâneo, até mento e ângulo de mandíbula bilateral. Feita a bolsa subcutânea colocamos um trocater de 11mm neste espaço. Para fixação do mesmo foi feita uma sutura do trocater na pele cervical com nylon <sup>2-0</sup>. Uma vez fixado realizamos ainsuflação com CO<sup>2</sup> até pressão máxima de 0,5. Depois da pele insuflada, colocamos a ótica no trocater e realizamos as aberturas para colocação dos trocateres de acesso ao instrumental cirúrgico. Isto foi feito com incisão cervical lateral à fúrcula, de cerca de 0,2mm, 2cm à esquerda e 2cm à frente da incisão mediana, divulsão de tecido subcutâneo, colocação de trocater de 5mm e fixação com nylon <sup>2-0</sup>. O mesmo foi realizado do lado direito. Instalados os trocateres, colocamos uma pinça de pega no trocater da esquerda e de tesoura na da direita. Com eles estabelecemos a dissecação dos tecidos subcutâneos e a apresentação da laringe. Uma vez apresentadas as cartilagens cricóide e tireóide dos animais, fizemos duas aberturas com tesoura no sentido longitudinal (Figura 1 A a D) a partir do espaço cricotireoideo,



**Figura 1-** A) Dissecção de tecido aureolar; B) Apresentação de arcação laringea; C) Abertura de cartilagem alar da tireóide; D) Resultado da abertura

paramediano esquerdo de cerca de 2mm na lâmina tieróide e a 2mm de distância uma da outra. A lâmina entre as duas incisões foi elevada em direção cranial estabelecendo um alçapão de pedículo superior. Com o uso de pinça de pega curva, para esquerda, usada nas cirurgias de micro de laringe, fizemos um túnel subcartilaginoso na laringe. Este túnel expôs a musculatura endolaríngea que foi dissecada em seu plano submucoso interno e, em seguida, um pedaço de celulose foi inserido para avaliar as dificuldades técnicas de enxertia na região ( Figura 2 ). Uma vez inserido o material, o alçapão foi recolocado em seu local de origem, e suas bordas ocluídas com hystoacrylato.

Nos porcos o procedimento foi feito também sob anestesia geral e os animais posicionados de maneira semelhante aos coelhos. Antes do procedimento transcervical uma



**Figura 2-** Colocação de material biológico através da abertura da cartilagem tireóide

laringoscopia foi realizada para abertura da mucosa laríngea e criação de duas situações iatrogênicas.

1. colocação de pequena bola de cerâmica no espaço de Reinke e fechamento com Hystoacrilato;

2. escarificação de espaço de Reinke e colocação de cola para gerar aderência local.

Quanto à técnica transcervical, as aberturas de pele foram feitas de maneira semelhante, guardadas as proporções dos animais.

Uma vez aberta a laringe, a ótica foi inserida por através do orifício criado e o músculo tireoaritenoideo localizado e circundissecado até atingirmos o espaço de Reinke. Sob visão laringoscópica e transcervical dois porcos tiveram a bola removida e dois porcos tiveram a aderência desfeita. Um porco foi usado para avaliar as condições de dissecação sem iatrogenias prévias. Todas as manipulações foram realizadas com material de cirurgia laparoscópica.

Os animais foram seguidos até o 30º. Dia de pós-operatório quando foram sbmetidos a eutanásia sob anestesia geral.

## RESULTADOS

### Quanto ao tempo de cirurgia

O tempo total e de cada fase do procedimento de cada coelho está descrito na Tabela 1.

Dois coelhos apresentaram como complicações intra-operatórias sangramentos provenientes de artérias presentes no tecido areolar perilaríngea que foram de difícil controle, exigindo abertura cervical. Nenhum porco apresentou qualquer complicação intra-operatória.

Quatro coelhos apresentaram dificuldade respiratória no período pós-operatório. Dois no 3º. PO 1 no 4º. PO e 1 no 7º. PO. Todos apresentavam o material enxertado extruindo pela luz laríngea e sangramento no local quando avaliados no exame anátomo-patológico.

Nenhum porco teve dificuldades pós-operatórias.

O tempo total e de cada fase do procedimento de cada porco está descrito na Tabela 2.

## DISCUSSÃO

Diante de tantas possibilidades cirúrgicas no segmento laringofaríngeo <sup>8,9,10,11,12,13</sup> e observando os avanços ocorridos nas outras áreas cirúrgicas com o advento da endoscopia transdérmica, nos parece natural que a Laringologia preste atenção neste desenvolvimento técnico e estabeleça seus

**Tabela 1** – Distribuição do Tempo cirúrgico total, tempo de preparação e colocação de equipamento, tempo de exposição da laringe, tempo de abertura da cartilagem tireóide, das cirurgias em coelhos.

| Animal | Tempo de preparo e colocação do equipamento/min | Tempo de exposição da laringe/min | Tempo de abertura da cartilagem tireóide/min | Tempo total do procedimento/min |
|--------|---|-----------------------------------|--|---------------------------------|
| 1      | 12  | 3                                 | 4  | 19                              |
| 2      | 21  | 4                                 | 3  | 28                              |
| 3      | 16  | 7                                 | 3  | 26                              |
| 4      | 15  | 4                                 | 4  | 19                              |
| 5      | 11  | 5                                 | 2  | 18                              |
| 6      | 13  | 1                                 | 3  | 17                              |
| 7      | 17  | 6                                 | 3  | 26                              |
| 8      | 14  | 4                                 | 4  | 22                              |
| 9      | 11  | 1                                 | 4  | 16                              |
| 10     | 17  | 3                                 | 4  | 24                              |
| 11     | -   | -                                 | -  | -                               |
| 12     | 16  | 6                                 | 3  | 25                              |
| 13     | 14  | 2                                 | 2  | 18                              |
| 14     | 13  | 2                                 | 4  | 19                              |
| 15     | 16  | 8                                 | 2  | 26                              |
| 16     | 15  | 5                                 | 4  | 24                              |
| 17     | 13  | 1                                 | 1  | 15                              |
| 18     | 18  | 3                                 | 3  | 24                              |
| 19     | 14  | 2                                 | 2  | 18                              |
| 20     | 18  | 2                                 | 7  | 27                              |
| 21     | 11  | 11                                | 2  | 24                              |
| 22     | 13  | 5                                 | 3  | 21                              |
| 23     | 14  | 2                                 | 3  | 19                              |
| 24     | 15  | 4                                 | 3  | 22                              |
| 25     | 11  | 3                                 | 3  | 17                              |
| 26     | 12  | 4                                 | 5  | 21                              |
| 27     | 14  | 3                                 | 3  | 20                              |
| 28     | -   | -                                 | -  | -                               |
| 29     | 16  | 5                                 | 4  | 25                              |
| 30     | 14  | 3                                 | 5  | 22                              |
| Média  | 14,4  | 3,8                               | 3,3  | 21,5                            |

**Tabela 2** – Distribuição do Tempo cirúrgico total, tempo de preparação e colocação de equipamento, tempo de exposição da laringe, tempo de abertura da cartilagem tireóide, das cirurgias em porcos.

| Animal | Tempo de preparo e colocação do equipamento/min | Tempo de exposição da laringe/min | Tempo de abertura da cartilagem tireóide/min | Tempo total do procedimento/min |
|--------|---|-----------------------------------|--|---------------------------------|
| 1      | 10  | 2                                 | 6  | 18                              |
| 2      | 10  | 2                                 | 3  | 15                              |
| 3      | 11  | 1                                 | 6  | 18                              |
| 4      | 12  | 3                                 | 4  | 19                              |
| 5      | 11  | 3                                 | 5  | 19                              |
| Média  | 10,8  | 2,2                               | 4,8  | 17,8                            |

próprios padrões de qualidade com procedimentos específicos para a área. Neste estudo avaliamos a possibilidade de se proceder cirurgias no arcabouço laríngeo e no interior da laringe por via externa endoscopicamente.

Os resultados encontrados sugerem que os estudos devem prosseguir dando ênfase às características anatômicas dos seres humanos para posteriormente iniciarmos um período de testes em voluntários.

A cirurgia endoscópica cervical já vem sendo utilizada de maneira parcimoniosa nas tireoidectomias e acreditamos que o mesmo venha a ocorrer com a laringe.

Os resultados encontrados neste estudo não podem ser diretamente transportados para os seres humanos, porém, devido a baixa incidência de complicações, facilidade técnica e tempo exíguo de realização, apresenta as condições mínimas e básicas para ser aplicada em humanos.

## CONCLUSÃO

A Cirurgia Endolaríngea Cervicoscópica é procedimento factível, de fácil e rápida confecção e baixo índice de complicações, devendo se tornar uma alternativa importante para a cirurgia da laringe.

## REFERÊNCIAS BIBLIOGRÁFICAS

- 1- Jackson, C, Jackson JL. Diseases of the nose, throat, and ear. Saunders ed. London, 1945.
- 2- Wright, J. A History of Laryngology and Rhinology. Lae & Febiger ed. Philadelphia, 1945.
- 3- Hobeika CP, Rockwell RJ Jr.. Laser microsurgery in experimental otolaryngology. Trans Am Acad Ophthalmol Otolaryngol. 1972 Mar-Apr;76(2):325-33.
- 4- Sarvat, M, Lopes, RTA. Avaliação experimental em cadáver da viabilidade da laringotomia lateral para acesso à endo-laringe. 2006, ActaORL vol24(3):158-162
- 5- Mariette C, Triboulet JP. Esophagectomy by triple approach: primary thoracotomy, laparotomy, and cervicotomy - The MacKeown Procedure J Chir (Paris). 2006 Nov-Dec;143(6):373-7.
- 6-Elorza-Orue JL, Larburu-Etxaniz S, Asensio-Gallego JI, Enriquez-Navascues JM, Echenique-Elizondo MM. Minimally invasive esophagectomy. Cir Esp. 2006 Sep;80(3):151-6.
- 7-Calzolari F, Misso C, D' Ajello M, Monacelli M, Iapadre M, Sanguinetti A, Lucchini R, Di

- Carlo L, Semeraro A, Sciamannini M, Avenia N. Role of minimally invasive surgery in the treatment of primary hyperparathyroidism. Chir Ital. 2006 May-Jun;58(3):331-5.
- 8 - Som ML, Silver CE. The anterior commissure technique of partial laryngectomy. Arch Otolaryngol. 1968;87:138-145.
- 9 - Kirchner A, Som ML. The anterior commissure technique of partial laryngectomy: clinical and laboratory observations. Laryngoscope 1975;85:1508-1517.
- 10 - Isshiki N, Okamura H, Ishikawa T. Thyroplasty type I (lateral compression) for dysphonia due to vocal cord paralysis or atrophy. Acta Otolaryngol (Stock) 1975; 80 (5-6):465-73.
- 11 - Ford, CN, Bless DM. Advances and refinements in phonosurgery. Laryngoscope 1999;3:891-900.
- 12 - Guerrier T. Lateral laryngotomy for small benign lesions. J Laryngol Otol 1976;90(5):493-4.
- 6(3):273-79.
- 13 - Rebeiz, EE, Wang Z, Annino DJ, McGilligan JA, Shapshay SM. Preliminary clinical results of window partial laryngectomy: a combined endoscopic and open technique. Annals Otol, Rhinol Laryngol. 2000;109 (2):123-27.