

Cirurgia da Polipose Nasossinusal

Artigo Original

Artigo recebido em 02/05
e aprovado em 03/05

Nasosinusal Polyposis's Surgery

Eulália Sakano

Otorrinolaringologista responsável pelo setor de Rinologia da Disciplina de ORL Cabeça e Pescoço – UNICAMP

Instituição: Disciplina de Otorrinolaringologia da UNICAMP

Endereço para correspondência: Av. José Bonifácio, 2.240, CEP 13093-205, Jardim Paineiras, Campinas, SP

RESUMO

Introdução - A polipose nasal é uma doença inflamatória crônica da mucosa nasossinusal, de etiologia ainda não definida.

Frequentemente associada a várias doenças sistêmicas como asma intrínseca e intolerância a aspirina, representa uma manifestação clínica de vários processos fisiopatológicos.

Embora a remoção cirúrgica dos pólipos de todos os seios envolvidos esteja indicada para pacientes que não respondem adequadamente ao tratamento clínico, não existe tratamento clínico ou cirúrgico que garanta a cura da doença. É importante determinar a técnica operatória e a indicação de procedimentos cirúrgicos mais invasivos de acordo com a extensão da doença.

Objetivo - Fazer uma revisão das evidências encontradas na literatura em relação à técnica da cirurgia endoscópica nasossinusal como intervenção para polipose nasal, com a análise de alguns fatores intra-operatórios que possam determinar o melhor prognóstico. **Material e Método** - Foi realizada pesquisa no banco de dados MEDLINE e OVID de literatura médica entre 1995 e 2005 para identificar estudos referentes ao assunto. Os descritores utilizados foram nasal polyps, nasal polyposis, surgery, surgical technique e endoscopy. **Resultados** - Da busca eletrônica nas bases de dados citadas, obtivemos 55 artigos que foram revisados para este estudo.

Descritores: Polipose, Nasal, Cirurgia endoscópica, Revisão

SUMMARY

Introduction - The nasal polyposis is a chronic inflammatory disease of the nasossinusal mucous membrane. Its etiology is not well established yet.

Frequently associated to several systemic diseases as intrinsic asthma and intolerance to aspirin, represents one manifestation of several physiopathologic processes. Although the surgical removal of the polyps from every nasal sinus involved is suitable for patients that don't answer properly to the clinical treatment, doesn't exist clinical or surgical treatment that guarantees the cure of the disease. It is important to determine the operative technique and the indication of surgical more invasive procedures in agreement with the extension of the disease. **Objective** - To do a review of the evidences found in the literature in relation to the technique of the endoscopic nasossinusal surgery as intervention for nasal polyposis, with the analysis of some intra-operative factors that can determine the best prognostic. **Material and Method** - research of medical literature was accomplished in the database MEDLINE and OVID between 1995 and 2005 to identify studies concerning the subject. The key words used were nasal polyps, nasal polyposis, surgery, surgical technique and endoscopy. **Results** - Of the electronic search in the databases mentioned, we obtained 55 articles that were revised for this study.

Keywords: Nasal polyposis, Endoscopic surgery, Review

INTRODUÇÃO

A polipose nasal é uma doença inflamatória crônica da mucosa nasossinusal, de etiologia ainda não definida. Frequentemente associada a várias doenças sistêmicas como asma intrínseca e intolerância a aspirina, representa uma manifestação clínica de vários processos fisiopatológicos.

Embora a remoção cirúrgica dos pólipos de todos os seios envolvidos esteja indicada para pacientes que não respondem adequadamente ao tratamento clínico, não existe tratamento clínico ou cirúrgico que garanta a cura da doença.

De acordo com a extensão, a polipose pode ser estadiada, segundo Stamm em:

- I - doença restrita ao complexo óstio meatal (COM) (Fig. 1) e concha média (CM) (Fig. 2)
- II - doença restrita ao COM, CM e seio etmoidal (Fig.3)
- III - II + 1 seio paranasal
- IV - II + 2 seios paranasais (Fig. 4)
- V - Acometimento de todos os seios paranasais

Este estadiamento é importante para determinar a técnica operatória e a indicação de procedimentos cirúrgicos mais invasivos de acordo com a extensão da doença.

OBJETIVO

Fazer uma revisão das evidências encontradas na literatura em relação à técnica da cirurgia endoscópica nasossinusal como intervenção para polipose nasal, com a análise de alguns fatores intra operatórios que possam determinar melhor prognóstico .

MÉTODO

Realizada pesquisa no banco de dados MEDLINE e OVID de literatura médica entre 1995 e 2005 para identificar estudos relacionados a cirurgia para polipose nasal. Os descritores utilizados foram nasal polyps, nasal polyposis, surgery, surgical technique e endoscopy. Da busca eletrônica nas bases de dados citadas, obtivemos 55 artigos que foram revisados para este estudo.

DISCUSSÃO

O tratamento cirúrgico da polipose nasossinusal pode ser via intranasal ou por abordagem externa. Embora vários procedimentos sejam descritos, nenhum oferece abordagem adequada à polipose nasal.

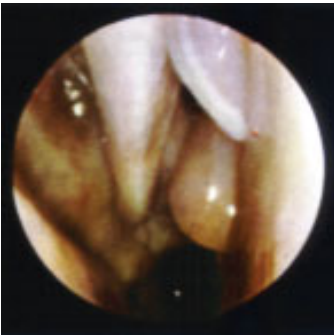

Figura 1 - Pólipo ósteo meatal.

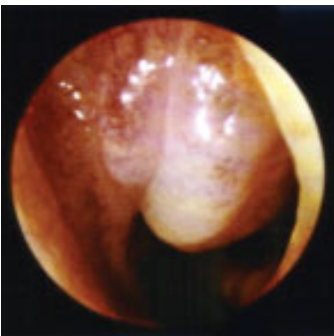


Figura 2 - Bloqueio ósteo meatal por degeneração de corneto médio.

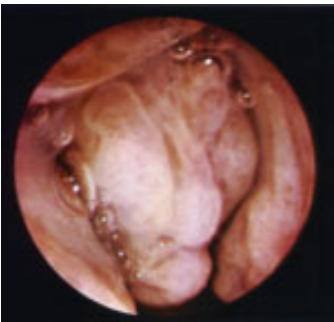

Figura 3 - Degeneração polipóide de cabeça de corneto médio e etmóide.

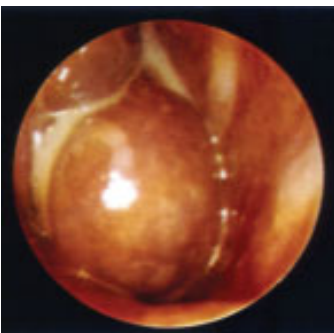


Figura 4 - Degeneração de corneto médio com polipose ósteo meatal e pan sinusite.

A técnica cirúrgica endoscópica dos seios paranasais no tratamento da polipose nasal é mais seletiva e precisa pela visualização direta da lesão. É o método de escolha pela possibilidade de remoção localizada dos pólipos e da mucosa doente, preservando-se a mucosa sadia. Possibilita a remoção de pequenos pólipos no meato médio, combinada com

uncifectomia, antrostomia média, abertura da bolha etmoidal até a completa abertura dos seios paranasais (Fig. 5 a 10).

Relatos da literatura mostram que a cirurgia endoscópica intranasal oferece melhores resultados que a cirurgia etmoidal convencional ou a simples polipectomia, sem evidências de associação com maior morbidade, em termos de complicações cirúrgicas.

A técnica antero-posterior da cirurgia endoscópica nasossinusal, preconizada por Messerklinger, tem início com uma infundibulotomia, através de ressecção do processo unciforme. Dessa maneira, abre-se o seio etmoidal e progride-se, de acordo com a extensão da doença. O acesso ao seio maxilar é feito através do óstio do seio maxilar que pode ser alargado se necessário. Faz-se a seguir a abertura da bolha etmoidal e remoção da mesma com identificação da base do crânio. Avalia-se o recesso frontal e a abertura do etmóide posterior através da lamela basal da concha média. A abertura do seio esfenoidal pode ser realizada através do etmóide ou diretamente, através do recesso esenoetmoidal.

Dentro da técnica antero-posterior, alguns pontos foram selecionados e avaliados de acordo com dados obtidos da literatura revisada: tamanho de abertura do óstio maxilar, ressecção ou manutenção da concha média, necessidade ou não de remover toda a mucosa doente, importância do agger nasi no manuseio do recesso frontal, necessidade de tamponamento pós cirúrgico e presença de sinéquias e utilização de novos instrumentais como o microdebridador.

A concha média é um ponto de referência importante na cirurgia endoscópica nasossinusal e o seu manuseio durante o procedimento é controverso. Para alguns autores, a CM é uma estrutura anatômica e fisiologicamente importante e deve ser preservada. Para outros, a sua preservação pode ser um fator contribuinte para a manutenção de um processo inflamatório no COM. Estudos comparando a ressecção e a preservação da CM em pacientes submetidos a cirurgia endoscópica, sugerem que para pacientes com doença mais grave, a ressecção da CM resulta em menor número de cirurgias revisionais do que nos pacientes com a CM preservada, em seguimento de 50 meses.

O principal objetivo da antrostomia maxilar é aumentar a drenagem e ventilação do seio. A manutenção do processo unciforme ou a não junção do óstio natural à antrostomia pode propiciar o mecanismo de recirculação da secreção e a persistência do problema maxilar. Existem poucos dados relacionados ao efeito do tamanho da antrostomia sobre a ventilação sinusal nas cirurgias para polipose nasal. Estudo controlado da base de dados Cochrane Central Register of Controlled Trials, mostrou que antrostomias amplas são estatisticamente mais patentes do que o óstio maxilar não ampliado, apenas na fase mais inicial do pós operatório. Pólipos recorrentes são a principal causa do fechamento do óstio após a cirurgia.

O excesso de manuseio cirúrgico do recesso frontal pode ser um dos fatores mais importantes na estenose do mesmo, sendo que a preservação da mucosa é a chave para a manutenção da abertura ostial e, se necessário, a ressecção do processo unciforme e da parede posterior das células do agger nasi.

Artigos recentes mostram que as células do agger nasi estão presentes em 93% dos pacientes nos casos revisionais, devendo

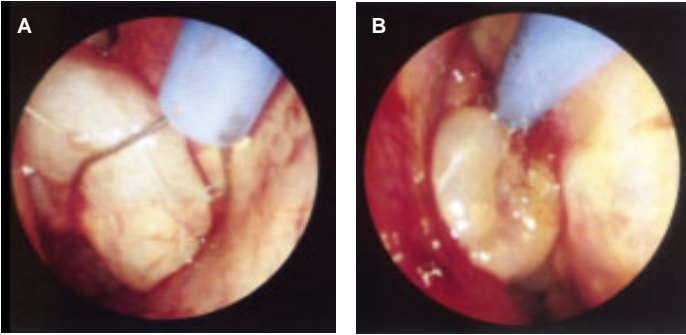


Figura 5 - Técnica de polipectomia endonasal com alça quente. A - localização da alça. B - secção do pólipo.

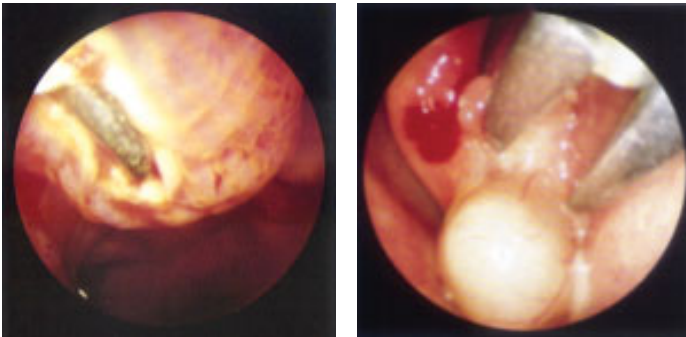


Figura 6 - Cauterização de corneto e pólipos osteais com bisturi de baixa frequência.

Figura 7 - Remoção simples de pólipos com pinça de Takahashi.

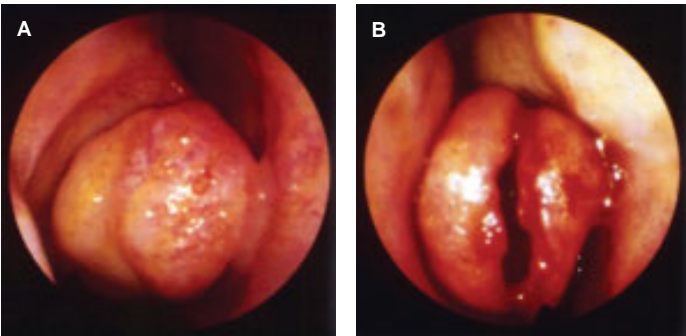


Figura 8 - Concha buliosa (A) ressecada verticalmente em sua posição medial (B).

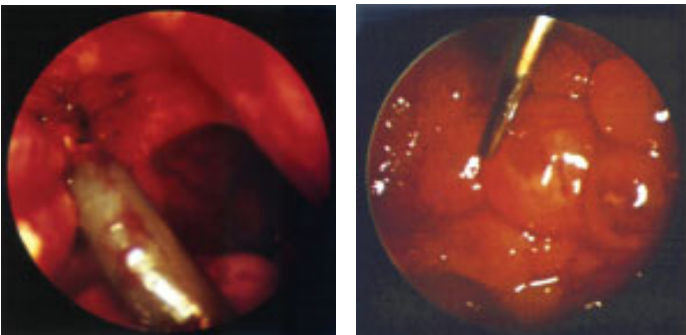


Figura 9 - Exereses por tração de pólipos nasossinais.

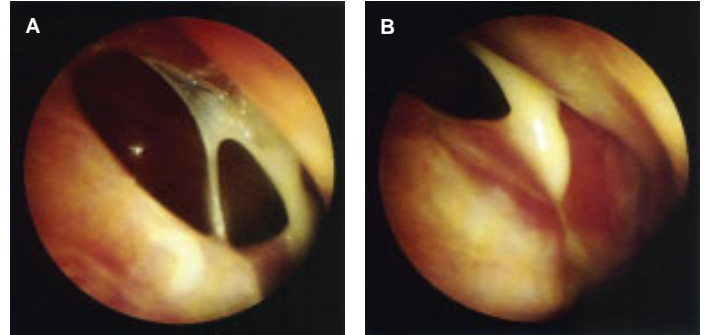


Figura 10 - Janelas de ampliação de complexo ósteo meatal. A - Janela grande. B - Janela pequena.

ser consideradas como fator anatomico importante da parede lateral do nariz e não uma variante. Existe uma associação estatisticamente significativa entre pacientes que necessitam de cirurgia revisional do seio frontal e doença nas células do agger nasi. A ressecção do agger nasi é fundamental para restaurar a ventilação do óstio frontal devido a associação de suas células com a região do recesso.

Na polipose nasal, apenas a superfície hiperplásica da mucosa deve ser removida com pinças cortantes, evitando-se a exposição de superfície óssea pelo excesso de remoção de mucosa. Toda mucosa é importante na preservação de sua função normal após a cirurgia. Ao expor a superfície óssea, granulação e tecido edemaciado podem ocorrer possibilitando a formação de tecido fibroso posterior.

De maneira geral, o tamponamento nasal pós cirurgia não é necessário. Quando utilizado, a colocação de materiais que absorvem o sangue e que propiciem um tamponamento de suave compressão é o ideal. Estudos comparando a taxa de sinéquias no pós operatório e a morbidade para diferentes tipos de materiais (geofilm, Meroceol[®]) utilizados como tampão no meato médio, não mostraram diferenças estatisticamente significativas entre os mesmos em relação à morbidade no pós-operatório imediato e demonstraram a eficácia do tampão na prevenção de sinéquias.

Em relação aos novos instrumentais, a utilização de microdebridadores (associação de lâminas cortantes com a sucção rápida do tecido) constituem um auxiliar na cirurgia endoscópica, facilitando a limpeza do campo operatório na polipose nasossinusal. Propicia um tempo operatório mais curto quando comparado com o método tradicional, além de diminuição do sangramento e da possibilidade de uma abordagem cirúrgica mais funcional.

Trabalhos comparando a cirurgia endoscópica convencional com a cirurgia em que se utiliza o microdebridador, mostraram não haver variação entre os 2 grupos em relação à recorrência de pólipos, patência da antrostomia média ou sintomas. A diminuição significativamente importante dos pólipos no grupo em que foi utilizado microdebridador durante os primeiros 3 a 6 meses de seguimento não persistiram no follow up de 13 meses. Em relação a taxa de complicações, não há aumento significativo com o uso de debridadores em relação à cirurgia tradicional. Sugere-se entretanto a sua não utilização em áreas de risco como placa cribiforme, lâmina papirácea, defeitos ósseos ou teto do etmóide.

REFERÊNCIAS BIBLIOGRÁFICAS

- Albu S, Tomescu E, Mexca Z, Nistor S, Necula S, Cozlean A. Recurrence rates in endonasal surgery for polyposis. *Acta Otorhinolaryngol Belg.* 2004;58(1):79-86.
- Alobod I, Benitez P, Bernal-Sprekelsen M, Roca J, Alonso J, Picado C, MuloilNasal polyposis and its impact on quality of life: comparison between the effects of medical and surgical treatments. *Allergy.* 2005 Apr;60(4):452-8.
- Bachert C, Hormann K, Mosges R, Rasp G, Riechelmann H, Muller R, Luckhaupt H, Stuck BA, Rudack C. An update on the diagnosis and treatment of sinusitis and nasal polyposis. *Allergy.* 2003 Mar;58(3):176-91
- Berggren F, Johansson L. Cost effectiveness of nasal budesonide versus surgical treatment for nasal polyps. *Pharmacoeconomics.* 2003;21(5):351-6.
- Barzilai G, Greenberg E, Uri N. Indications for the Caldwell-Luc approach in the endoscopic era. *Otolaryngol Head Neck Surg.* 2005 Feb;132(2):219-20.
- Bikhazi NB. Contemporary management of nasal polyps. *Otolaryngol Clin North Am.* 2004 Apr;37(2):327-37
- Blomqvist EH, Lundblad L, Anggard A, Haraldsson PO, Stjerne P. A randomized controlled study evaluating medical treatment versus surgical treatment in addition to medical treatment for nasal polyposis. *J Allergy Clin Immunol.* 2001 Feb;107(2):224-8.
- Bourjat P, Braun JJ. Polyps and polyposis of the paranasal sinuses. *J Radiol.* 1999 Dec;80(12 Suppl):1788-94.
- Castelnuovo P, Emanuelli E, Pagella F, Benazzo M, Staffieri A. Surgical revision of the lateral nasal wall. *Acta Otorhinolaryngol Ital.* 1999 Dec;19(6):303-6.
- Chiu AG, Kennedy DW. Surgical management of chronic rhinosinusitis and nasal polyposis: a review of the evidence. *Curr Allergy Asthma Rep.* 2004 Nov;4(6):486-9.
- Cohen NA, Kennedy DW. Endoscopic sinus surgery: where we are-and where we're going. *Curr Opin Otolaryngol Head Neck Surg.* 2005 Feb;13(1):32-8.
- Dalziel K, Stein K, Round A, Garside R, Royle P. Systematic review of endoscopic sinus surgery for nasal polyps. *Health Technol Assess.* 2003;7(17):iii, 1-159
- Drake-Lee AB. Nasal polyps. *Hosp Med.* 2004 May;65(5):264-7
- Dufour X, Bedier A, Ferrie JC, Gohler C, Klossek JM. Diffuse nasal polyposis and comorbidity: study of 65 cases treated by endonasal endoscopic surgery. *Ann Otolaryngol Chir Cervicofac.* 2004 Nov;121(5):292-7
- Dufour X, Bedier A, Ferrie JC, Gohler C, Klossek JM. Diffuse nasal polyposis and endonasal endoscopic surgery: long-term results, a 65-case study. *Laryngoscope.* 2004 Nov;114(11):1982-7.
- Fan Y, Li X, Wang J. Prevention of complications of endoscopic sinus surgery. *Lin Chuang Er Bi Yan Hou Ke Za Zhi.* 1999 Feb;13(2):58-9
- Folia M, Lombard L, Verges S, Percodani J, Pessey JJ, Serrano E. Nasal polyposis: long term functional results in 203 patients treated by ethmoidectomy combined with intranasal corticotherapy. *Rev Laryngol Otol Rhinol (Bord).* 2003;124(2):105-10.
- Friedman M, Landsberg R, Tanyeri H. Middle turbinate medialization and preservation in endoscopic sinus surgery. *Otolaryngol Head Neck Surg.* 2000 Jul;123(1 Pt 1):76-80.
- Garrel R, Gardiner Q, Khudjadze M, Demoly P, Vergnes C, Makeieff M, Guerrier B, Crampette L. Endoscopic surgical treatment of sinonasal polyposis-medium term outcomes (mean follow-up of 5 years). *Rhinology.* 2003 Jun;41(2):91-6.
- Guan Z, Huang G, He J, Xiong J, Duan W, Fu M. Study on relative factors in endoscopic sinus surgical procedure. *Lin Chuang Er Bi Yan Hou Ke Za Zhi.* 1999 May;13(5):214-5.
- Haque MR, Hossain MM, Kundu SC, Kabir S, Alam S, Chowdhury WA, Faruque GM. A study of functional endoscopic sinus surgery technique. *Mymensingh Med J.* 2004 Jan;13(1):39-42.
- Hosemann W. Postoperative measures to prevent recurrence of chronic pansinusitis and polyposis nasi. *HNO.* 2003 Apr;51(4):279-83.
- Jankowski R. Nasal surgery: evidence of efficacy. Evidence on efficacy in nasal surgery. *Surgical management of nasal polyposis. Rhinology.* 2004 Dec;42(4):253-4.
- Johansson L, Akerlund A, Holmberg K, Melen I, Stierna P, Bende M. Evaluation of methods for endoscopic staging of nasal polyposis. *Acta Otolaryngol.* 2000 Jan;120(1):72-6.
- Klossek JM, Fontanel JP. Rhino-sinus polyposis. *Rev Prat.* 2000 Sep 15;50(14):1543-7.
- Kutting B, Nieschalk M, Brehler R. A new concept for treatment of sinonasal polyposis. *Allergy.* 2000 Nov;55(11):1091-2.
- Li Y, Xu G. Complications of nasal endoscopic surgery. *Zhonghua Er Bi Yan Hou Ke Za Zhi.* 1998 Jun;33(3):142-5.
- Liu Z, Wang C, Gao Q, Cui Y. The effect of managements of middle turbinate on nasal airway resistance in endoscopic sinus surgery. *Lin Chuang Er Bi Yan Hou Ke Za Zhi.* 2002 May;16(5):201-3
- Liu Y, Wang H, Zhang C. Endoscopic sinus surgery for recurrent sinusitis and nasal polyps. *Lin Chuang Er Bi Yan Hou Ke Za Zhi.* 2002 May;16(5):198-200.
- Llorente JL, Martinez-Farreras A, Rodrigo JP, Perez P, Munoz C, Baragano L, Suarez C. Nasal polyposis: postoperative long term results (5 years) after endoscopic sinus surgery. *Acta Otorrinolaringol Esp.* 2002 Feb;53(2):102-9.
- Lund V. Advances in the treatment of nasal polyposis. Introduction. *Allergy.* 1999;54 Suppl 53:5-6
- Mladina R, Clement P, Lopatin A, Mann W, Passali D. International Consensus on Nasal Polyposis 2002-2004. *Eur Arch Otorhinolaryngol.* 2005 Feb 27
- Ma Y, Yu D, Xing Z. The outcome of 1268 cases of endoscopic sinus surgery. *Zhonghua Er Bi Yan Hou Ke Za Zhi.* 2000 Feb;35(1):29-31. sinus surgery. *Zhonghua Er Bi Yan Hou Ke Za Zhi.* 1999 Feb;34(1):30-2.
- Moryama H, Yanagi K, Ohtori N. Healing process of sinus mucosa after endoscopic sinus surgery. *Am J Rhinol.* 1996;10:61-66
- Moriyama H. Day surgery for patients with nasal polyps. *Nippon Jibiinkoka Gakkai Kaiho.* 1999 Mar;102(3):368-71.
- Nonoyama T, Majima Y, Arima S, Takeuchi K, Sakakura Y. Study on endoscopic sinus surgery management of chronic sinusitis with nasal polyps. *Nippon Jibiinkoka Gakkai Kaiho.* 2000 Sep;103(9):1001-6
- Passali D, Bellussi L, Hassan HA, Mosges R, Bastaic L, Bernstein JM, Blum A, Gillet P, Brihaye P, Bunnag C, Caye-Thomasen P, Clement PA, Damiani V, Decroocq F, Dermentzopoulos M, Druhg S, Fabra JM, Goldschmidt O, Halpern GM, Harada T, Huizing EH, Jankowski R, Jareoncharsri P, Kalyoncu AF, Kane KJ, Karapantzos I, Keck T, Larsen K, Larsen P, Laspidis T, Lindemann J, Lopatin AS, Marchisio P, Mladina R, Muangsomboon S, Mygind N, Nonaka M, Onerci M, Onorato J, Ozu C, Passali FM, Pawankar R, Pigret D, Rettinger G, Sakakura Y, Simaskos N, Soetjijto D, Sperati G, Takizawa R, Tos M, Tunsuriyawong P, Yagi T, Yamagishi Consensus Conference on Nasal Polyposis. *Acta Otorhinolaryngol Ital.* 2004 Apr;24(2 Suppl 77):3-61.
- Pawankar R. Nasal polyposis: an update: editorial review. *Curr Opin Allergy Clin Immunol.* 2003 Feb;3(1):1-6
- Qian J, Sun J, Guo H. The effect of postoperative nasal cavity adhesion on the long-term results of endoscopic sinus surgery. *Lin Chuang Er Bi Yan Hou Ke Za Zhi.* 2002 May;16(5):215-6.
- Salhab M, Matai V, Salam MA. The impact of functional endoscopic sinus surgery on health status. *Rhinology.* 2004 Jun;42(2):98-102.
- Scadding GK. Comparison of medical and surgical treatment of nasal polyposis. *Curr Allergy Asthma Rep.* 2002 Nov;2(6):494-9.
- Stamm A. Microendoscopic surgery of paranasal sinuses. In: Stamm A & Draf W. *Microendoscopic surgery of the paranasal sinuses and skull base.*-Berlin; Springer,2000, pg201-236
- Stammberger H. Surgical treatment of nasal polyps: past, present, and future. *Allergy.* 1999;54 Suppl 53:7-11.
- Tan G, Sun H, Chen J. Ostium of maxillary sinus in endoscopic sinus surgery. *Zhonghua Er Bi Yan Hou Ke Za Zhi.* 1998 Jun;33(3):146-8.
- Tirelli G, Bigarini S, Russolo M, Lucangelo U, Gullo A. Total intravenous anaesthesia in endoscopic sinus-nasal surgery. *Acta Otorhinolaryngol Ital.* 2004 Jun;24(3):137-44.
- Tong YF, Sun XZ, Li DW. Observation of maxillary mucosa restoration after the endoscopic sinus surgery operation of chronic sinusitis and nasal polyps. *Zhonghua Er Bi Yan Hou Ke Za Zhi.* 2004 Jul;39(7):402-6
- Uri N, Cohen-Kerem R, Barzilai G, Greenberg E, Doweck I, Weiler-Ravell D. Functional endoscopic sinus surgery in the treatment of massive polyposis in asthmatic patients. *J Laryngol Otol.* 2002 Mar;116(3):185-9.
- Vento SI, Ertama LO, Hytonen ML, Wolff CH, Malmberg CH. Nasal polyposis: clinical course during 20 years. *Ann Allergy Asthma Immunol.* 2000 Sep;85(3):209-14.
- Watelet JB, Annicq B, van Cauwenberge P, Bachert C. Objective outcome after functional endoscopic sinus surgery: prediction factors. *Laryngoscope.* 2004 Jun;114(6):1092-7.
- Wang X, Yin J, Zhai S. [Factors that affect the improvement of olfactory function after endoscopic sinus surgery in patients suffering from chronic sinusitis and/or nasal polyp. *Lin Chuang Er Bi Yan Hou Ke Za Zhi.* 2003 Oct;17(10):609-11.
- Wadwongtham W, Aejumjaturapat S. Large middle meatal antrostomy vs undisturbed maxillary ostium in the endoscopic sinus surgery of nasal polyposis. *J Med Assoc Thai.* 2003 Jun;86 Suppl 2:S373-8.
- Wynn R, Har-El G. Recurrence rates after endoscopic sinus surgery for massive sinus polyposis. *Laryngoscope.* 2004 May;114(5):811-3.
- Yan P, Zhou C, Ma Y, Yang S. [Follow-up surveying the clinical effects after the endoscopic sinus surgery. *Lin Chuang Er Bi Yan Hou Ke Za Zhi.* 2004 Aug;18(8):477-8.
- Zhang J. Management of middle turbinates in endoscopic sinus surgery. *Zhonghua Er Bi Yan Hou Ke Za Zhi.* 1999 Apr;34(2):98-9.
- Zhang G, Liu X, Xu G. Possibility and clinical significance of reservation middle turbinate in endoscopic.



A vertigem sob controle.¹

vertix[®]



Posologia²

Adultos
10 mg (equivalente a 40 gotas)

Crianças
≤ 40 kg: 5 mg
(equivalente a 20 gotas)
≥ 40 kg: 5 a 10 mg
(equivalente a 20 a 40 gotas)



Preço sob controle³

Não tem genérico,
mas tem preço
de genérico:
R\$ 0,39 por dia

Referências: 1) Elbaz P: Flunarizine and Betahistine. Two different therapeutic approaches in vertigo compared in a double-blind study. Acta Otolaryngol 1988; Suppl.460-143-148. 2) Bula do produto. ³ Revista Kairos, Nov 2004.

Vide bula resumida do produto no corpo desta edição.

