

Otoplastia. Revisão da Literatura e Descrição de Técnica Própria

Artigo Original

Artigo recebido em 12/04
e aprovado em 02/05

Otoplasty. Review and Description of an Own Technique

Fernando de A. Quintanilha Ribeiro

Prof. Adjunto da Faculdade de Ciências Médicas da Santa Casa de São Paulo

Instituição: Faculdade de Ciências Médicas da Santa Casa de São Paulo

Endereço para correspondência: Rua Itapeva 500 10B, CEP 01332-000, Bela Vista, São Paulo, S.P. - e-mail: quintanilha.f@uol.com.br

RESUMO

Introdução - A orelha em abano se caracteriza por sua projeção anterior fazendo com que se observe um ângulo superior a 30° em relação à cabeça. Sua correção é feita por uma cirurgia denominada otoplastia. Neste trabalho o autor faz um levantamento da literatura a respeito e descreve uma nova variação técnica. **Objetivo** - Estudar a literatura e coletar dados quanto a novas técnicas e quem as tem descrito. **Material e Métodos** - Foi feito um levantamento dos últimos 20 anos (1985-2005) via internet, na National Library of Medicine- Mediline, tendo sido obtidos 113 trabalhos pertinentes. A palavra chave escolhida foi "Otoplasty" por se mostrar a mais acurada. **Resultados** - Dentre os 113 trabalhos levantados 60 descreviam uma nova técnica, ou mais precisamente um complemento à técnicas usualmente utilizadas. A maioria deles (39) foi feita nos Estados Unidos e 95 publicados na língua inglesa. Apenas 34 trabalhos foram publicados em revistas otorrinolaringológicas. Variações cirúrgicas do autor são descritas e uma nova técnica denominada micro-otoplastia é descrita.

Descritores: Otoplastia, Orelha em abano, Revisão

SUMMARY

Introduction - the prominent ear is characterized by its anterior projection making an angle of more than 30 degrees with the skull in its superior aspect. Its surgical correction is denominated otoplasty. In this work the author makes a review of the literature and describes his personal surgical technique. **Objective** - to study the literature and to collect data as for new techniques and and the state of art in otoplasty. **Material and method** - it was made a review of the last 20 years (1985 - 2005), in National Library of Medicine - Mediline, having been obtained 113 works pertinent. The chosen key word was "Otoplasty". **Results** - among the 113 works up to 60 described a new technique, or more precisely a complement to techniques usually used. Most of them (39) was done in the United States and 95 published in the English language. Only 34 works were published in specialized otorhinolaryngologic journals. A surgical technique variation by the author is described and a new technique, denominated personal computer-otoplastia is described.

Keywords: Otoplasty, Prominent ear, Review

INTRODUÇÃO

A beleza é uma convenção dos seres humanos. Cada grupo racial tem um conceito sobre beleza que muitas vezes divergem. Um nariz aquilino é beleza árabe, uma mulher gorda, beleza polinésia, um nariz largo, beleza africana. Olhos azuis, cabelos loiros, pernas compridas e seios grandes, a beleza americana. Mas em todas as raças há a necessidade de uma harmonia, um cabelo que combine com o rosto, olhos que se ajustem com o nariz, uma boca bem posicionada, dentes bons. Existe como que uma lógica não definida, mas compreendida. Mas em qualquer tipo racial um par de orelhas em abano definitivamente não harmoniza com o contorno de uma cabeça (Fig. 1). São duas

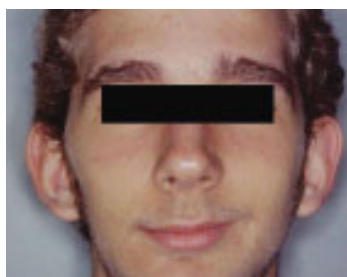

Figura 1 - Orelha em abano.

abas que se intrometem no nosso campo visual quando observamos seu portador, causando um certo desconforto, proporcionando uma feição, às vezes, meio abobalhada. (Fig. 2).



Figura 2 - Figura da revista MAD da WARNER BROS.

Os pavilhões auriculares, por si só, são órgãos estranhos, cheios de dobras e reentrâncias, e que nunca poderiam competir em beleza com a cor de uma íris ou o formato de uma boca. Aliás, estas dobras e reentrâncias, principalmente na sua face lateral, são comuns a qualquer pavilhão desde que não malformados (Fig.3).

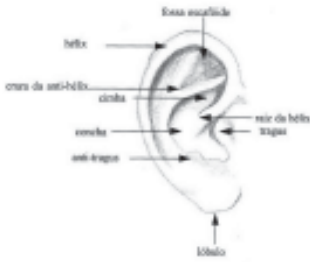

Figura 3 - Anatomia do pavilhão auricular.

Sua função é a de reflexão de sons anteriores, como uma concha acústica, fazendo com que eles possam ser encaminhados mais adequadamente para dentro do meato acústico. Não interferem com sons apresentados lateralmente à cabeça e de certa forma prejudicam a audição dos posteriores. Isto tudo muito sutilmente. Nos humanos certamente não são tão importantes como na maioria dos animais, onde possuem uma mobilidade notável feita através de musculatura intrínseca e extrínseca que é quase vestigial nos seres humanos.

Os pavilhões são originários, embriologicamente, de três tubérculos provenientes do primeiro arco branquial e três do segundo (Fig. 4), que se fundem e vão dar seu arcabouço cartilaginoso de sustentação (Fig.5).



Figura 4 - Tubérculos que originam o pavilhão.

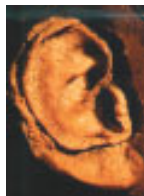

Figura 5 - Arcabouço cartilaginoso de um pavilhão dissecado.

Os pavilhões são motivo de uma crença quanto ao seu crescimento. Há quem ache que eles crescem a vida toda, argumentando que existem muitos idosos com respeitáveis pavilhões. Há quem ache que eles praticamente não crescem, pois vemos crianças com pavilhões grandes e adultos com pequenos. Na verdade parece que eles têm um certo desenvolvimento até os 4 anos, sendo que na velhice ficam mais infiltrados, com o lóbulo mais caído, dando a sensação de terem crescido.

Todos os temos, com todas suas características anatômicas, mas ninguém os têm iguais. Estas diferenças são a ponto de servirem como identificação pessoal em medicina legal. Dois exemplos são clássicos sendo um deles o "caso Mengele" na cidade de São Paulo, sobre um senhor morto afogado em Bertiooga, no litoral deste estado, onde só se iniciou uma investigação de identificação, com o intuito de desmascarar um criminoso nazista, por ter ele os pavilhões por demais parecidos com os de uma foto do oficial das SS (Fig.6). O outro de Anastácia, a filha adolescente de Nicolau II, o último czar da Rússia (Fig.7), que desapareceu durante a matança da família



Figura 6 - Mengele em uniforme nazista.



Figura 7 - Anastácia Romanov.

real e reapareceu muito tempo depois na Europa, como uma senhora reivindicando as benesses da realeza. Uma impostora (Fig.8) desmascarada por seus pavilhões que não coincidiam com as das fotos de Anastácia, tiradas por seu pai, um aficionado da fotografia, nos primórdios do século XX. Serve também os pavilhões para a colocação de adereços, fato que ocorreu em todas as épocas e lugares do planeta. Tutankamon usava brincos, como qualquer adolescente moderno (Fig.9). Os indianos usavam e ainda usam "piercings" como os usam nossos índios (Fig.10) e alguns povos africanos manipulam os lóbulos dos pavilhões em arranjos incríveis (Fig.11), mas quase todos respeitando sua cartilagem pois a experiência deve tê-los ensinado do risco de uma condrite, como tem ocorrido com os piercings modernos (Fig.12), causando deformidades perenes. As mulheres sempre pagaram, às vezes fortunas, para dependurarem pedras preciosas nos lóbulos de suas orelhas, mas orelhas que não sejam em abano, pois estas deveriam ficar escondidas por baixo de penteados apropriados.



Figura 8 - Anna Anderson a impostora que quis se passar por Anastácia.



Figura 9 - Máscara mortuária do faraó Tutankamon, com perfurações nos lóbulos do pavilhão.



Figura 10 - Índio brasileiro com brinco.



Figura 11 - Jovem africana com expansão de lóbulo e adorno.

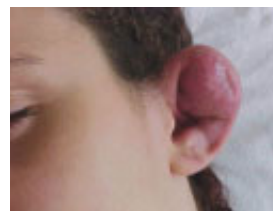

Figura 12 - Pavilhão de adolescente com condrite grave e deformante.

A orelha é considerada em abano quando o ângulo que esta faz com a cabeça supera os 30° considerados normais (Fig.13). Isto se dá graças a 2 fatores principais: aumento e lateralização da concha e falta da dobradura adequada da anti-hélix, podendo vir associadas ou não. Podem também estar acompanhadas da lateralização do lóbulo. As orelhas em abano não são malformações, pois estas vêm, comumente, associadas a malformações do meato acústico e da cadeia ossicular, o que nunca ocorre nestes casos. São transmitidas geneticamente, sendo comum que membros de uma mesma família as possuam (Fig.14).

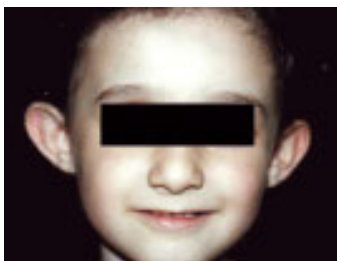

Figura 13 - Orelha em abano com ângulo bem maior que 30° em relação à cabeça.



Figura 14 - Orelha em abano familiar.

As orelhas em abano incomodam seus donos e podem ser tratadas cirurgicamente. Esta indicação não deve ser feita pelo médico ávido em operar, nem por pais insatisfeitos com sua obra, mas pelo dono das orelhas, quando e se ele achar necessário. Muitas pessoas convivem harmoniosamente com suas orelhas em abano pelo resto de suas vidas, mas outras, principalmente no período escolar quando são apelidadas e caçadas, não as suportam. Isso pode acontecer aos cinco anos, na adolescência ou na fase adulta, sendo mais comumente na infância. Esta não aceitação pode levar uma criança a não querer ir para a escola ou se tornar agressiva. Comprovamos a importância que elas dão às suas orelhas através da felicidade estampada em seus rostos quando as corrigimos.

As orelhas em abano sempre incomodaram e, há muito tempo, se tenta sua correção cirúrgica.

HISTÓRIA

De acordo com Maniglia (1994), o primeiro cirurgião a tentar a correção de uma orelha em abano foi Dieffenbach, em 1845, na Alemanha, através da simples sutura da cartilagem do pavilhão ao perióstio da mastóide e retirada de parte da pele retroauricular. Em 1881, Ely, pela primeira vez removeu parte da cartilagem conchal, o que foi posteriormente repetido em maior grau por Monks (1881) e Morestin em 1903. Foi Lockett, em 1910, quem primeiro relacionou a má dobradura da anti-hélix com a deformidade da orelha em abano. Davis e Kitlowski, em 1937, tentaram corrigir a deformidade através da quebra do efeito mola da cartilagem, mas foi Becker, em 1949, quem introduziu os conceitos da moderna otoplastia. Mustarde em 1963 apresenta o uso de suturas na cartilagem, uma entre mais de 100 técnicas que têm sido propostas, com incisões na pele das faces laterais ou mediais do pavilhão, incisões ou abrasões da cartilagem, diferentes pontos de fixação e dobradura da cartilagem, etc., sendo que todas, quando bem executadas, mostram ótimos resultados. Através deste trabalho, pretende-se contribuir com mais algumas variações e procedimentos pessoais, que vem tornando esta técnica mais rápida e segura. Chamamos especial atenção para a chamada micro-otoplastia, procedimento rápido, de fácil execução e com ótimos resultados.

Material e métodos

A pesquisa foi processada, via internet, na National Library of Medicine, usando inicialmente a palavra chave "Otoplasty", quando identificou-se 226 trabalhos. Estes trabalhos, numa avaliação preliminar, que posteriormente se confirmou, diziam respeito, direto ou indireto, à proposta da pesquisa. Foram

também usadas as palavras chaves "Protuding ear", identificada em alguns artigos, quando foram identificados 204 trabalhos. Numa avaliação preliminar, vários deles não diziam respeito ao assunto investigado e os que o eram, se repetiam na pesquisa por "Otoplasty". Outras palavras chave foram usadas, como "Otoplastic surgery", e neste caso identificados apenas 6 trabalhos. Optou-se portanto pela palavra chave "Otoplasty". Dos 226 trabalhos levantados, 113 datavam de 1985 a 2005, cobrindo portanto os últimos 20 anos (tabelas 1, 2, 3 e 4). Em sua avaliação foram levantados vários aspectos, quanto ao país de origem, língua empregada, tipo de revista, e, principalmente se os artigos diziam respeito à revisão da literatura, ou se descreviam uma nova técnica ou uma variação das comumente descritas.

| País | Nº de artigo |
|----------------|--------------|
| Estados Unidos | 39 |
| Inglaterra | 10 |
| França | 9 |
| Canadá | 6 |
| Alemanha | 5 |
| Japão | 5 |
| Itália | 3 |
| Suíça | 3 |
| Irlanda | 3 |
| Turquia | 3 |
| Nova Zelândia | 3 |
| Brasil | 2 |
| Dinamarca | 2 |
| Rússia | 2 |
| China | 2 |
| Áustria | 2 |
| Grécia | 2 |
| África do Sul | 2 |
| Suécia | 2 |
| Israel | 1 |
| Finlândia | 1 |
| Coreia | 1 |
| Holanda | 1 |
| Bélgica | 1 |
| México | 1 |
| Egito | 1 |
| Croácia | 1 |
| Total | 113 |

Tabela 1 - País de origem dos artigos

Neste aspecto notamos que a maioria foi apresentada por autores americanos, seguidos de ingleses, franceses e canadenses. E logo em seguida por alemães e japoneses. Nota-se uma produção relevante dos países europeus e entre os países em desenvolvimento, o primeiro é a Turquia. O Brasil apresenta nesta amostra 2 trabalhos, sendo o primeiro da América Latina..

| Idioma | Nº de artigo |
|-------------|--------------|
| Inglês | 95 |
| Francês | 6 |
| Alemão | 5 |
| Japonês | 2 |
| Chinês | 2 |
| Dinamarquês | 1 |
| Russo | 1 |
| Croata | 1 |
| Total | 113 |

Tabela 2 - Idioma do artigo

A língua quase que unânime é a Inglesa, pois é a língua oficial da maioria dos trabalhos indexados, usada por quase todos

ou autores em seus trabalhos. Notamos com curiosidade que dos nove trabalhos de autores franceses 6 estavam nesta língua. Dentre os trabalhos alemães em número de 5, 4 estavam em alemão, assim como um Austríaco.

| Técnica cirúrgica | Nº de artigos |
|-------------------|---------------|
| Cirurgia plástica | 57 |
| O.R.L. | 34 |
| Buco-maxilo | 14 |
| Medicina geral | 4 |
| Anestesia | 2 |
| Pediatria | 1 |
| Dermatologia | 1 |
| Total | 113 |

Tabela 3 - Técnica cirúrgica utilizada

Como se observa, a maioria dos trabalhos ainda se encontra em revista de cirurgia plástica, sendo que as de otorrinolaringologia vêm logo a seguir. Acreditamos que isso vem ocorrendo pela maior difusão da cirurgia estética entre os otorrinolaringologistas. Curioso foi notar um número relativamente alto de trabalhos sobre otoplastia em revistas buco-maxilo-faciais. Sobre as publicações em revistas de anestesia, retratavam procedimentos anestésicos locais e complicações em anestesia geral.

| Tipo de artigo | Nº de artigos |
|--|---------------|
| Descrição de nova técnica | 60 |
| Revisão de literatura ou de casos operados | 36 |
| Experiência em modelo animal | 5 |
| Descrição de 1 caso atípico, complicação anestésica, formação de quelóide, ou erro de compilação | 12 |
| Total | 113 |

Tabela 4 - Tipos de artigos

Um dos motivos principais de nossa pesquisa foi exatamente avaliar as técnicas utilizadas na otoplastia, ou seja, na correção da orelha em abano. Historicamente foram descritas técnicas de abordagem pela face medial ou lateral do pavilhão, usando incisões e suturas, abrasões ou dobraduras da cartilagem. Sobre estas variáveis um 100 números de modificações foram descritas. Neste levantamento tivemos entre novas técnicas e variações de técnicas tradicionais 60 trabalhos. Como vemos, cada autor soma à técnica aprendida um passo novo ou diferente, pois a cirurgia estética nada mais é que uma escultura e cada escultor tem seus próprios instrumentos e seu jeito de abordar a obra, e o que importa é que o resultado final seja harmonioso. Dos 113 trabalhos levantados apenas 12 não discutiam a otoplastia em si, um número bem baixo, o que demonstra a escolha correta da palavra chave "otoplasty". Apenas 5 trabalhos foram efetuados em modelo animal, aja vista a diferença anatômica existente, e todos apresentavam avaliação histológica da cartilagem.

TÉCNICA

Infiltração e hemostasia - A anestesia pode ser local ou geral. Usamos a anestesia local em adultos e crianças maiores que cooperam. Nas crianças menores usamos sempre a geral. Na anestesia local fazemos a infiltração com seringa de carpule (1:80.000 ou 1:100.000), seguindo a anatomia dos nervos sensitivos (Fig. 1,2,3,4). Na anestesia geral também infiltramos a parte

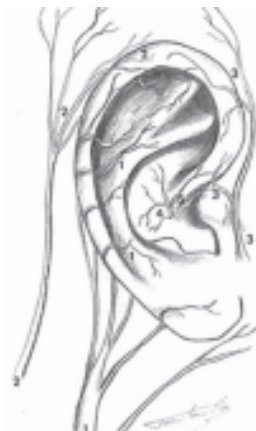
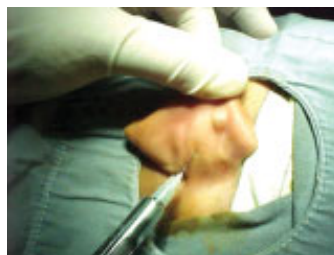
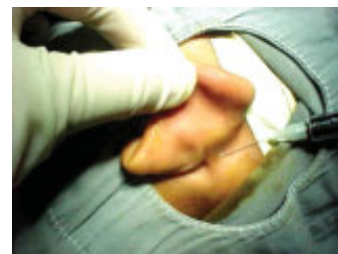
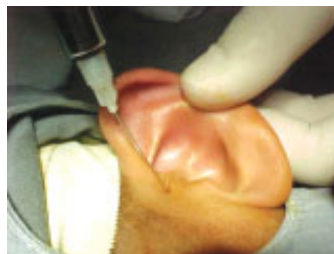Figura 1 - Inervação sensitiva do pavilhão auricular.

- 1 - nervo grande auricular - C 3
- 2 - nervo occipital menor - C 2
- 3 - nervo aurículo temporal - trigêmeo
- 4 - ramo auricular do vago
- 5 - ramo auricular do facial



Figuras 2, 3, 4 - Infiltração do pavilhão com carpule.

posterior do pavilhão com o intuito de descolar a pele do subcutâneo, assim como diminuir o sangramento. Costumamos usar o bisturi elétrico bipolar para conter algum sangramento mais intenso mas, normalmente, ele apresenta - se discreto e cessa espontaneamente. Não devemos fazer uso abusivo da cauterização de vasos pois a cartilagem tem vascularização pobre e é nutrida por embebição que poderia ser afetada com este procedimento.

Incisão da pele na face medial - A incisão é marcada anteriormente com caneta ou azul de metileno (Fig. 5) e tem a forma navicular com aproximadamente 1,5 cm de largura, ligeiramente arqueada lateralmente na região superior, acima da concha, e se aproximando à mastóide na região inferior, próxima ao lóbulo. Deve estar, em média, a 1 cm da borda posterior da hélix. (Fig. 6,7,8)

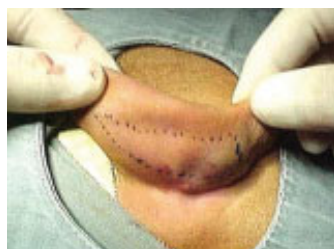
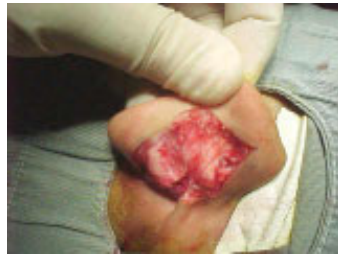
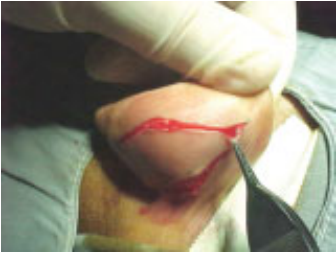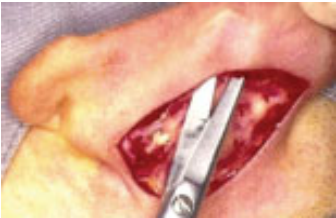Figura 5 - Marcação com azul de metileno da região da incisão.



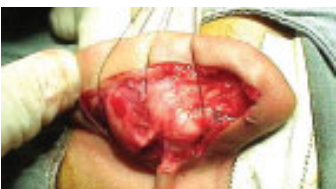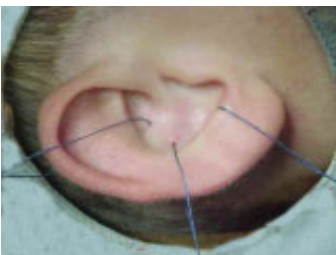Figuras 6, 7, 8 - Incisão da pele na face medial: notar que a parte superior da incisão se aproxima mais da borda da hélix.

Descolamento da pele - Este deve ser feito a partir da incisão até a borda posterior da hélix, principalmente em sua parte superior, onde daremos, a seguir, o ponto de dobradura da anti-hélix. Deverá, também, ser descolada a pele até a região mastoídea, onde serão incisados os músculos retroauriculares, para boa visualização da parte profunda da concha (Fig. 9,10).

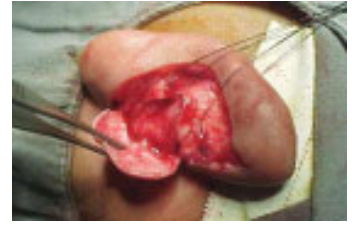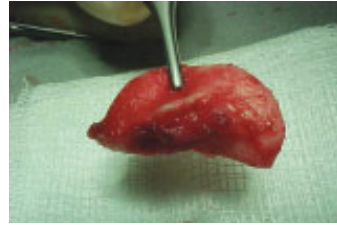


Figuras 9, 10 - Descolamento da pele na face medial.

Incisão da cartilagem - Para a retirada correta do excesso de concha, esta deve ser marcada com fio mononylon preto, de sua face lateral para a medial (Fig. 11,12,13). A incisão da cartilagem é feita cuidadosamente para não incisar a pele lateralmente. Deverá ser retirada toda a cartilagem da concha dentro dos limites demarcados pelos fios, até a região mastoídea (Fig.14,15,16).

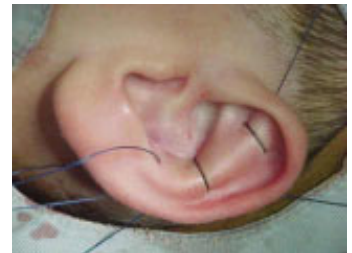
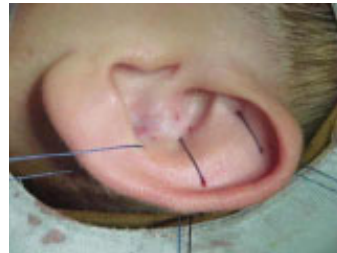
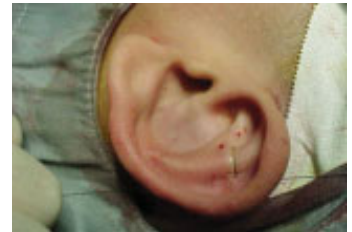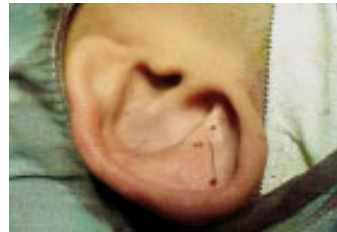Figuras 11, 12, 13 - Marcação da concha com mononylon preto vista pela face lateral e medial do pavilhão.



Figuras 14, 15, 16 - Incisão e retirada do excesso de concha.

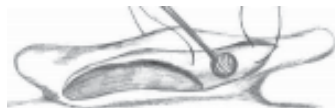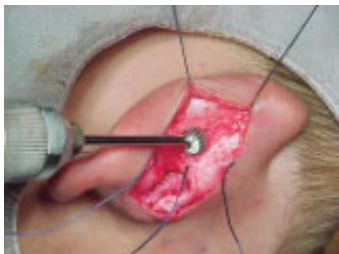
Marcação da dobra da anti-hélix - Este passo é muito importante pois, através dele, poderemos prever o grau de correção e o local apropriado onde posteriormente será dado o ponto definitivo. Com fio mononylon 4-0 preto transfixa-se, médio-lateralmente, a cartilagem e a pele do pavilhão onde queremos moldar a dobradura da anti-hélix. Contornamos a futura dobra desta anti-hélix e novamente transfixamos, agora látero-medialmente, a pele e a cartilagem. O fio, então, apresenta-se sobre a pele da face lateral do pavilhão. Assim, podemos dar um ponto prévio com o intuito de visualizar o que ocorrerá com o ponto definitivo. Se a dobradura se fizer no local apropriado e o resultado for o esperado, o nó é desfeito e o fio se mantém no local para servir de guia para o ponto definitivo (Fig.. 17,18,19,20,21).



Figuras 17, 18, 19, 20, 21 - Marcação da dobra da anti-hélix com mononylon preto em um e dois pontos, com os pontos frouxos e apertados.

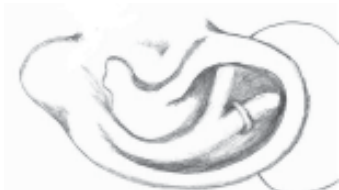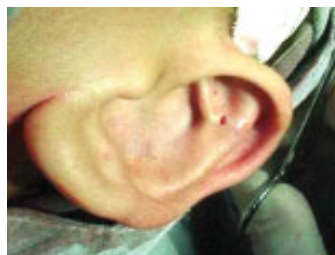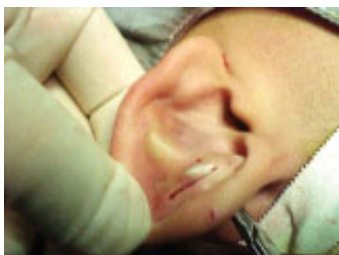
Abrasão da cartilagem com motor e broca - Temos, portanto, exposta a cartilagem da face medial do pavilhão com duas marcações feitas com o mononylon preto que apresenta-se entrando por um local da cartilagem e saindo por outro. Um terceiro ponto será dado no meio do trajeto da anti-hélix, definindo-se um

triângulo que corresponde (na face medial) ao local onde será feita a abrasão da cartilagem. Esta é feita através de broca grande e cortante, com o intuito de moldarmos um sulco largo e suave, para quebrarmos a resistência da cartilagem e conseguirmos uma dobradura adequada, podendo também ser feita com uma raspas. Devemos notar que este procedimento só é necessário em pacientes adultos com cartilagem mais rígida. Nas crianças não o achamos necessário, e cada vez menos o estamos usando (Fig. 22,23).



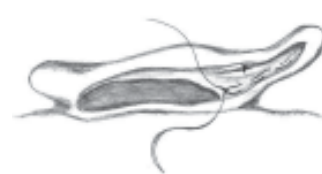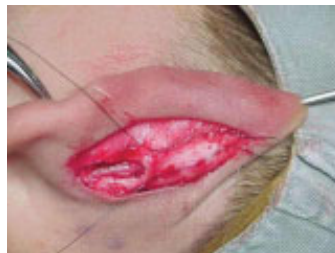Figuras 22, 23 - Abrasão da cartilagem com motor e broca.

Ponto definitivo na anti-hélix - Usando-se como reparo o ponto de mononylon preto, transfixamos a cartilagem com fio mononylon 4-0 incolor. Devemos ter cuidado para não transfixarmos a pele da face lateral. O ponto deverá correr pelo subcutâneo, sob a pele, pelo mesmo caminho do fio preto para, ao ser apertado, repetir exatamente o que conseguimos no procedimento anterior. Este ponto ficará definitivamente no local. Se necessário, podemos repetir o procedimento em outro local da anti-hélix para uma melhor definição. (Fig.. 24,25,26)



Figuras 24, 25, 26 - ponto definitivo no subcutâneo da anti-hélix, notar a agulha e o ponto apertado.

Ponto intracartilaginoso - Muitas vezes, mesmo tendo sido corrigidos os defeitos na concha e na anti-hélix, a parte superior do pavilhão ainda apresenta-se com uma dobradura lateral que compromete o resultado cirúrgico. Para estes casos, criamos um ponto que parte da região pósteromedial do pavilhão, próximo à cabeça, e vai costurando a cartilagem em direção ao seu ponto mais alto e lateral. Voltamos fazendo o trajeto inverso e damos o ponto observando a correção desejada. Este ponto também será definitivo e, portanto, dado com mononylon 4-0 incolor (Fig.. 27,28). Este mesmo ponto intracartilaginoso tem sido usado para a correção da cruz superior da anti-hélix, de um modo suave e anatómico, sem a necessidade do ponto subcutâneo que é mais difícil de dar e provoca uma dobradura mais tensa.



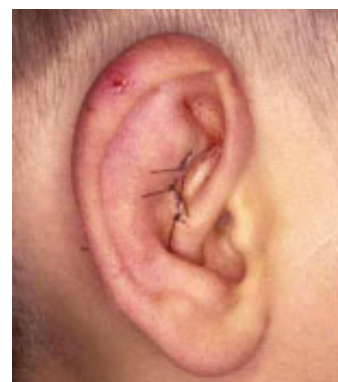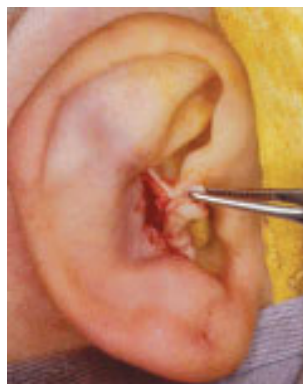Figuras 27, 28 - Ponto intracartilaginoso para correção do "ápice" do pavilhão costurando a cartilagem até sua porção mais superior. Este ponto, apenas, pode corrigir a dobradura da anti-hélix.

Fixação da borda da cartilagem da concha no periosteio da mastóide - Esta fixação também é definitiva e feita com o mesmo fio incolor (Fig. 29). Normalmente damos apenas um ponto e vamos observando o quanto devemos apertá-lo para termos uma boa correção sem desfigurarmos o pavilhão. Em correções muito grandes este ponto chega a provocar um certo amarfanhado da pele lateral da concha, que deverá ser corrigido.



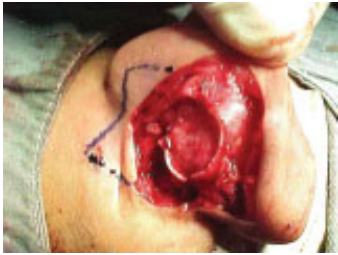Figura 29 - Fixação da borda da cartilagem no periosteio da mastóide.

Correção do amarfanhado da pele da concha - Algumas vezes notamos, após a correção da concha, que esta, em sua face lateral, apresenta excesso de pele que produz um ou mais vincos que comprometem a estética local. Se fizermos apenas curativos compressivos estas dobras poderão não desaparecer. A retirada deste excesso deverá ser feita seguindo-se a anatomia local, e cria uma cicatriz muito discreta que não afetará em nada o resultado da cirurgia. (Fig. 30-31-32-33)



Figuras 30, 31, 32, 33 - Retirada do excesso de pele da face lateral da concha, e sutura da incisão.

Correção do lóbulo lateralizado - Algumas vezes, após o posicionamento correto do pavilhão, notamos uma certa lateralidade inconveniente do lóbulo que pode ser corrigida. Para isso prolongamos a incisão posterior, inferiormente, criando-se um "W" suave, tendo um "v" no lóbulo e outro na pele da mastóide. A sutura desses dois "vs" aproxima o lóbulo medialmente. (Fig. 34-35)



Figuras 34, 35 - Correção do lóbulo lateralizado. Notar a incisão em W.

Pontos na pele.- A incisão deverá ser suturada com fio mononylon preto 4-0 em pontos separados, mas podemos usar, principalmente em crianças, fios absorvíveis como o monocril 4-0 ou catigut 4-0, que nos liberará do inconveniente da retirada destes pontos no pós operatório. (Fig. 36)

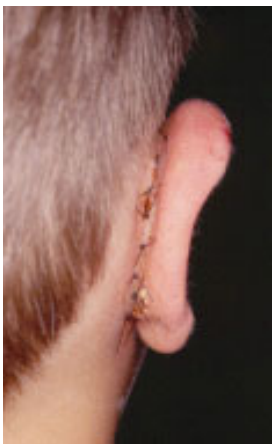

Figura 36 - Ponto na pele.

Técnica da Micro-otoplastia

Para se corrigir deformidades do ápice da orelha, sem aumento da concha, pode-se fazer uma pequena incisão deste ápice até a região próxima à mastóide, descolar um pouco a pele e dar o ponto intercartilaginoso criado por nós e já descrito. Este ponto corrige a dobra do ápice e realça a curva anatômica da cruz superior da anti-hélice. Muitas vezes, quando a cartilagem é macia e não temos aumento da concha, a micro-otoplastia pode ser usada para corrigir a cruz superior da anti-hélice, de modo

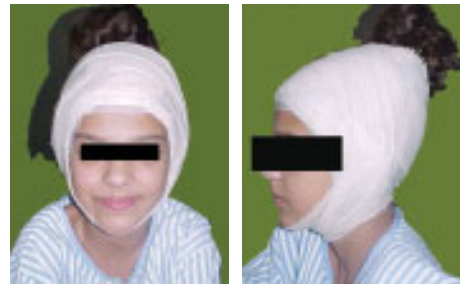harmonioso. Depois se sutura a pele, e tanto a cicatriz como o tempo cirúrgico, ficam bem menores. (Fig. 37,38)



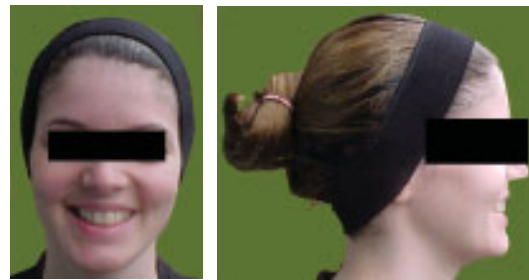Figuras 37, 38 - Micro-otoplastia.

Curativo

As dobras do pavilhão serão preenchidas com algodão besuntado com pomada, seguindo suas variações anatômicas. Curativo com gaze deverá ser colocado retro e lateralmente, e a cabeça enfaixada com fita crepe ou outro material compressivo, como malhas ou faixas elásticas (Fig. 39,40). Este curativo deverá ser retirado no prazo de 5 dias e os pontos, se com mononylon, no 10º. O paciente deverá permanecer com uma faixa de proteção, sempre que possível e principalmente ao dormir, por pelo menos um mês (Fig. 41,42).



Figuras 39, 40 - Cabeça enfaixada no pós-operatório imediato.

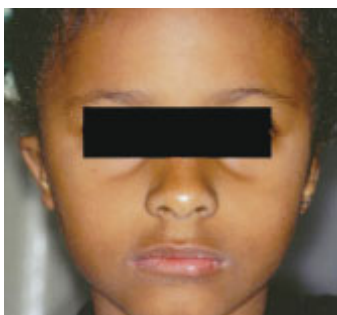
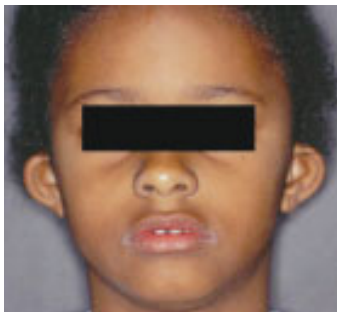
Figuras 41, 42 - Faixa de contenção.

Analgésicos e antibióticos

O pós operatório não é muito dolorido e a dor facilmente controlada com analgésicos orais habituais. Usamos normalmente antibióticos (amoxicilinas ou cefalosporinas) por dez dias, pelo receio de uma contaminação da cartilagem de resultados dramáticos.

Malformações - Em alguns casos de malformação do pavilhão, esta técnica pode ser usada ajudando muito o paciente quanto à parte estética. (Fig. 43,44)



Figuras 43, 44 - Correção de malformação do pavilhão.

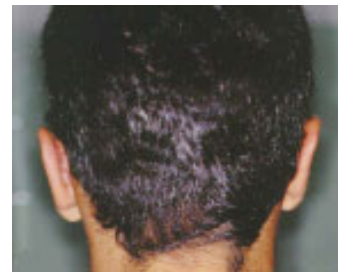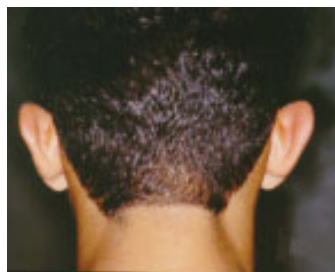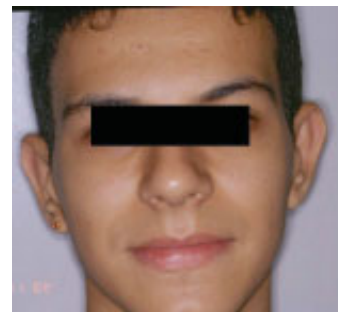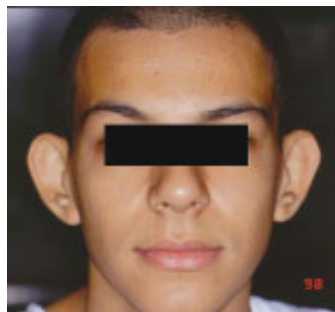Complicações

Difícil temos complicações, sendo a mais comum o aparecimento de quelóide, de difícil solução. A condrite raramente ocorre pois com a retirada da concha fica uma área cruenta que absorve qualquer hematoma que possa se contaminar e criar condições para a infecção da cartilagem. Algumas vezes o ponto definitivo dado na cartilagem pode romper a pele, principalmente se ficar logo abaixo da sutura, incomodando o paciente. Nestes casos desfazemos o nó do ponto depois de 6 meses quando cremos não haver mais a possibilidade de uma reincidência da orelha em abano.

CONCLUSÕES

A otoplastia é, entre as cirurgias estéticas, uma das que melhores resultados oferecem. Os pacientes, normalmente, ficam

muito satisfeitos e raramente se queixam de alguma coisa. Talvez por que eventuais pequenas imperfeições, facilmente observadas no nariz, por exemplo, não o são nas orelhas. A expectativa do paciente é a correção do ângulo de suas orelhas com a cabeça, e sendo este corrigido, ficará satisfeito.. O material utilizado também é comum em qualquer caixa de pequena cirurgia, e apenas o fio mononylon incolor 4 zeros deve ser requerido. Esta técnica é de fácil realização e seus resultados me parecem melhores (Fig. 45,46,47,48), mais suaves e anatômicos dos que os oferecidos por outras. Em alguns casos, inicialmente, pode parecer que houve uma supercorreção, mas esta se acomoda com o tempo. A micro otoplastia pode ser usada em alguns casos, onde não há a necessidade de correção da concha e, nessa eventualidade seus resultados têm sido muito satisfatórios.



Figuras 45, 46, 47, 48 - Pré e pós-operatório da correção cirúrgica da orelha em abano.

REFERÊNCIAS BIBLIOGRÁFICAS

- Hoehn JG, Ashruf S - Otoplasty: sequencing the operation for improved results. *Plast Reconstr Surg.* 2005 Jan;115(1):5e-16e.
- Lancaster JL, Jones TM, Kay AR, McGeorge DD. Paediatric day-case otoplasty: local versus general anaesthetic. *Surgeon.* 2003 Apr;1(2):96-8.
- Gosain AK, Kumar A, Huang G. Prominent ears in children younger than 4 years of age: what is the appropriate timing for otoplasty? *Plast Reconstr Surg.* 2004 Oct;114(5):1042-54.
- Murakami T, Kayo R, Kajita I, Cho S, Saito H. - A case of latex allergy induced by indwelled Foley catheter. *Masui.* 2004 Jun;53(6):675-8.
- Owsley TG. - Otoplastic surgery for the protruding ear. *Atlas Oral Maxillofac Surg Clin North Am.* 2004
- Becker DG, Lai SS, Schipor I, Becker SS. - Analysis in otoplasty. *Facial Plast Surg Clin North Am.* 2003 Aug;11(3):297-305.
- Panettiere P, Marchetti L, Accorsi D, Del Gaudio GA. - Otoplasty: a comparison of techniques for antihelical defects treatment. - *Aesthetic Plast Surg.* 2003 Nov-Dec;27(6):462-5.
- Kompatscher P, Schuler CH, Clemens S, Seifert B, Beer GM. - The cartilage-sparing versus the cartilage-cutting technique: a retrospective quality control comparison of the Francesconi and Converse otoplasties. - *Aesthetic Plast Surg.* 2003 Nov-Dec;27(6):446-53
- Di cio D, Castagnetti F, Baldassarre S. - Otoplasty: anterior abrasion of ear cartilage with dembrader. *Aesthetic Plast Surg.* 2003 Nov-Dec;27(6):466-71
- Lam SM. - Edward Talbot Ely: father of aesthetic otoplasty. - *Arch Facial Plast Surg.* 2004 Jan-Feb;6(1):64.
- Purcell EM, O'Neill AC, Regan PJ. - A different type of 'glue ear': report of an unusual case of prominent ears. *Ear Nose Throat J.* 2003 Sep;82(9):702-3.
- Mayaleh HA, Khalil HS, Portmann D, Negrevergne M. - Otoplasty for prominent ears in children. The technique adopted in the Portmann Institute Rev Laryngol Otol Rhinol (Bord). 2003;124(2):135-6.
- Cho BC, Chung HY, Park JW. - Surgical correction of prominent ear using modified tube technique and posterior approach. *J Craniofac Surg.* 2003 Sep;14(5):767-73.
- Kelley P, Hollier L, Stal S. - Otoplasty: evaluation, technique, and review. *J Craniofac Surg.* 2003 Sep;14(5):643-53.
- Azad S, Edwin A, Kumar PV. - Posterior auricular muscle—a useful adjunct in otoplasty. *Br J Plast Surg.* 2003 Oct;56(7):722-3.
- Gosain AK, Recinos RF. A novel approach to correction of the prominent lobule during otoplasty. *Plast Reconstr Surg.* 2003 Aug;112(2):575-83.
- Burstein FD. - Cartilage-sparing complete otoplasty technique: a 10-year experience in 100 patients. *J Craniofac Surg.* 2003 Jul;14(4):521-5.
- Bulstrode NW, Huang S, Martin DL. - Otoplasty by percutaneous anterior scoring. Another twist to the story: a long-term study of 114 patients. *Br J Plast Surg.* 2003 Mar;56(2):145-9.
- Stucker FJ, Vora NM, Lian TS. - Otoplasty: an analysis of technique over a 33-year period. *Laryngoscope.* 2003 Jun;113(6):952-6.
- Pham TV, Early SV, Park SS. - Surgery of the auricle. *Facial Plast Surg.* 2003 Feb;19(1):53-74.
- Aygit AC. - Molding the ears after anterior scoring and concha repositioning: a combined approach for protruding ear correctio. *Aesthetic Plast Surg.* 2003 Jan-Feb;27(1):77-81
- Wu D, Dai B, Pan W, Chen Z, Huang J, Tao J, Huang L, Mo C, Chen J, Zhao Y. One stage otoplasty treatment for congenital malformations of the auricle and middle ear. *Lin Chuang Er Bi Yan Hou Ke Za Zhi.* 2001 Apr;15(4):161-2.
- Vital V, Printza A. - Cartilage-sparing otoplasty: our experience. *Laryngol Otol.* 2002 Sep;116(9):682-5.
- Peker F, Celikoz B. - Otoplasty: anterior scoring and posterior rolling technique in adults. *Aesthetic Plast Surg.* 2002 Jul-Aug;26(4):267-73.
- Bauer BS, Song DH, Aitken ME. - Combined otoplasty technique: chondrocutaneous conchal resection as the cornerstone to correction of the prominent ear. *Plast Reconstr Surg.* 2002 Sep 15;110(4):1033-40
- Widgerow AD. - Revision otoplasty: the contracted antihelical fold. *Plast Reconstr Surg.* 2002 Sep 1;110(3):827-30.

27. Gosain AK, Recinos RF.- Otoplasty in children less than four years of age: surgical technique. *J Craniofac Surg.* 2002 Jul;13(4):505-9. Furnas DW.- Otoplasty for prominent ears. *Clin Plast Surg.* 2002 Apr;29(2):273-88
28. Radonich MA, Bisaccia E, Scarborough D. Reduction of conchal enlargement and/or anterolateral rotation: otoplasty by the cosmetic dermatologic surgeon. *Dermatol Surg.* 2002 Jun;28(6):469-74.
29. Jemec BI, Jemec GB - Braces for postoperative bandage after otoplasty *Aesthetic Plast Surg.* 2002 Mar-Apr;26(2):156-8.
30. Sullivan PK, Singer DP.- Artistic shaping of key facial features in children and adolescents. *Med Health R I.* 2001 Dec;84(12):389-91.
31. Horlock N, Misra A, Gault DT.- The postauricular fascial flap as an adjunct to Mustarde and Furnas type otoplasty. *Plast Reconstr Surg.* 2001 Nov;108(6):1487-90
32. Yugueros P, Friedland JA.- Otoplasty: the experience of 100 consecutive patients. *Plast Reconstr Surg.* 2001 Sep 15;108(4):1045-51
33. Emery BE.- Otoplasty. *Facial Plast Surg Clin North Am.* 2001 Feb;9(1):147-57.
34. Dechamboux J, Sadek H, Raphael B.- Prominent ears: a simple ambulatory technique under local anesthetic Rev *Stomatol Chir Maxillofac.* 2000 Dec;101(6):319-24.
35. Hallock GG.- Expanded applications for octyl-2-cyanoacrylate as a tissue adhesive *Ann Plast Surg.* 2001 Feb;46(2):185-9.
36. Erol OO.- New modification in otoplasty: anterior approach. *Plast Reconstr Surg.* 2001 Jan;107(1):193-202
37. Nordzell B.- Open otoplasty. *Plast Reconstr Surg.* 2000 Dec;106(7):1466-72.
38. Epstein JS, Kabaker SS, Swerdloff J.- The "electric" otoplasty. *Arch Facial Plast Surg.* 1999 Jul-Sep;1(3):204-7.
39. Peled J.- Endoscopic assisted otoplasty: a preliminary report. *Br J Plast Surg.* 2000 Sep;53(6):541.
40. Azuara E.- Aesthetic otoplasty with remodeling of the antihelix for the correction of the prominent ear: criteria and personal technique. *Arch Facial Plast Surg.* 2000 Jan-Mar;2(1):57-61.
41. Lee D, Bluestone CD.- The Becker technique for otoplasty: modified and revisited with long-term outcomes. *Laryngoscope.* 2000 Jun;110(6):949-54.
42. Leng T, Li X, Zhao S.- Facial nerve protection during surgery for congenital malformation of the external and middle ear (review of 519 cases) *Zhonghua Er Bi Yan Hou Ke Za Zhi.* 1997 Feb;32(1):11-4.
43. Morioka D, Hosaka Y.- Aesthetic and plastic surgery for trichorhinophalangeal syndrome. *Aesthetic Plast Surg.* 2000 Jan-Feb;24(1):39-45.
44. Caouette-Laberge L, Guay N, Bortoluzzi P, Belleville C.- Otoplasty: anterior scoring technique and results in 500 cases *Plast Reconstr Surg.* 2000 Feb;105(2):504-15.
45. Numanoglu A, Dogan T, Yilmaz B.- A technical tip for needle guides in otoplasty. *Plast Reconstr Surg.* 1999 Aug;104(2):588-9.
46. Foda HM.- Otoplasty: A graduated approach. *Aesthetic Plast Surg.* 1999 Nov-Dec;23(6):407-12.
47. Spira M.- Otoplasty: what I do now—a 30-year perspective. *Plast Reconstr Surg.* 1999 Sep;104(3):834-40
48. Kapidzic A, Volic A.- Surgery of the prominent ear. *Med Arh.* 1998;52(4):193-4.
49. Ducic Y, Hilger PA.- Effective step-by-step technique for the surgical treatment of protruding ears. *J Otolaryngol.* 1999 Apr;28(2):59-64.
50. Audet N, Leclerc JE, Iordanescu V.- Consensus on ambulatory care among Quebec otolaryngologists *J Otolaryngol.* 1999 Feb;28(1):43-8.
51. Honkavaara P, Pyykko I.- Effects of atropine and scopolamine on bradycardia and emetic symptoms in otoplasty. *Laryngoscope.* 1999 Jan;109(1):108-12.
52. Graham KE, Gault DT.- Clinical experience of endoscopic otoplasty. *Plast Reconstr Surg.* 1998 Nov;102(6):2275.
53. Rothberg AD, Desmond Sonnenfeld E, Mogari D.- A review of selection criteria used by medical scheme advisers to approve or deny procedures with a cosmetic component. *S Afr Med J.* 1998 Oct;88(10):1334-7.
54. Bartley J.- How long should ears be bandaged after otoplasty? *J Laryngol Otol.* 1998 Jun;112(6):531-2.
55. Kelly EJ, Herbert KJ, Crotty EJ, O'Connor TP.- Atlantoaxial subluxation after otoplasty.
56. de la Torre J, Tenenhaus M, Douglas BK, Swinburne JK.- A simplified technique of otoplasty: the temporary Kaye suture. *Ann Plast Surg.* 1998 Jul;41(1):94-6.
57. Connolly A, Bartley J.- "External" Mustarde suture technique in otoplasty *Clin Otolaryngol.* 1998 Apr;23(2):97-9.
58. Zaoli G.- Technical devices in otoplasty to obtain a natural appearance. *Facial Plast Surg.* 1997 Jul;13(3):197-205.
59. Lazaridis N, Tilaveridis I, Dimitrakopoulos I, Karakasis D.- Correction of the protruding ear with a modified anterior scoring technique. *J Oral Maxillofac Surg.* 1998 Mar;56(3):307-13.
60. Burres S.- The anterior-posterior otoplasty. *Arch Otolaryngol Head Neck Surg.* 1998 Feb;124(2):181-5.
61. Hagerly TA, Barone EJ, Cohen IK.- Endoscopic otoplasty in the rabbit model: effect of mechanical abrasion on ear cartilage deformation. *Plast Reconstr Surg.* 1998 Feb;101(2):487-93.
62. Hell B, Garbea D, Heissler E, Klein M, Gath H, Langford A.- Otoplasty: a combined approach to different structures of the auricle. *Int J Oral Maxillofac Surg.* 1997 Dec;26(6):408-13.
63. Lavy J, Stearns M.- Otoplasty: techniques, results and complications—a review. *Clin Otolaryngol.* 1997 Oct;22(5):390-3.
64. Hilger P, Khosh MM, Nishioka G, Larrabee WF.- Modification of the Mustarde otoplasty technique using temporary contouring sutures. *Plast Reconstr Surg.* 1997 Nov;100(6):1585-6.
65. Rodriguez-Camps S.- Our procedure for integral aesthetic otoplasty. *Aesthetic Plast Surg.* 1997 Sep-Oct;21(5):332-8.
66. Guyuron B, DeLuca L.- Ear projection and the posterior auricular muscle insertion. *Plast Reconstr Surg.* 1997 Aug;100(2):457-60.
67. Lupori JP, Van Sickels JE, Holmgren WC. Outpatient orthognathic surgery: review of 205 cases. *J Oral Maxillofac Surg.* 1997 Jun;55(6):558-63.
68. Vuyk HD.- Cartilage-sparing otoplasty: a review with long-term results. *J Laryngol Otol.* 1997 May;111(5):424-30.
69. Niehaus HH, Schroff J, Kruse E.- Quality control in pediatric hearing aid fitting HNO. 1997 Feb;45(2):86-90.
70. Graham KE, Gault DT.- Endoscopic assisted otoplasty: a preliminary report. *Br J Plast Surg.* 1997 Jan;50(1):47-57.
71. Bogomil'skii MR, Baliasskaia SL, Kruchinina IL, Ivanenko AM -Surgical treatment of congenital defects of the external and middle ear in children *Vestn Otorinolaringol.* 1996 Sep-Oct;(5):4-9.
72. Beasley NJ, Jones NS.- Otoplasty: the problem of the deep conchal bowl. *J Laryngol Otol.* 1996 Sep;110(9):864-8.
73. Messner AH, Crysedale WS.- Otoplasty. Clinical protocol and long-term results. *Arch Otolaryngol Head Neck Surg.* 1996 Jul;122(7):773-7.
74. Cregg N, Conway F, Casey W.- Analgesia after otoplasty: regional nerve blockade vs local anaesthetic infiltration of the ear. *Can J Anaesth.* 1996 Feb;43(2):141-7.
75. Okajima H, Suzuki K, Takeichi Y, Umeda K, Baba S.- Long-term results of otoplasty for microtia. *Acta Otolaryngol Suppl.* 1996;525:25-9.
76. Paxton D, Taylor RH, Gallagher TM, Crean PM.- Postoperative emesis following otoplasty in children.- *Anaesthesia.* 1995 Dec;50(12):1083-5.
77. Dudley WH, Peet AL, Flaggert JJ 3rd.- Otoplasty for correction of the prominent ear. *J Oral Maxillofac Surg.* 1995 Dec;53(12):1386-91.
78. Adamson PA, Strecker HD.- Otoplasty techniques. *Facial Plast Surg.* 1995 Oct;11(4):284-300.
79. Fritsch MH.- Incisionless otoplasty. *Laryngoscope.* 1995 May;105(5 Pt 3 Suppl 70):1-11.
80. Peled J.- Knifeless otoplasty: how simple can it be? *Aesthetic Plast Surg.* 1995 May-Jun;19(3):253-5.
81. Brenda E, Marques A, Pereira MD, Zantut PE.- Otoplasty and its origins for the correction of prominent ears. *J Craniomaxillofac Surg.* 1995 Apr;23(2):99-104.
82. Pilz S, Hintringer T, Bauer M.- Otoplasty using a spherical metal head dermabrator to form a retroauricular furrow: five-year results. *Aesthetic Plast Surg.* 1995 Jan-Feb;19(1):83-91.
83. Paoli JR, Lauwers F, Boutault F, Fabie M.- The value of lidocaine-prilocaine cream in the surgery of detached ears *Rev Stomatol Chir Maxillofac.* 1995;96(2):105-7.
84. Rohrich RJ, Friedman RM, Liland DL.- Comparison of otoplasty techniques in the rabbit model. *Ann Plast Surg.* 1995 Jan;34(1):43-7.
85. Rheims DM, Narcy P.- Conservative otoplastic modelling: early operative indication. *Rev Laryngol Otol Rhinol (Bord).* 1995;116(2):147-50.
86. Mahe E.- Subperichondrial undermining in the anterior scoring otoplasty technique (Stenstrom). *Rev Laryngol Otol Rhinol (Bord).* 1995;116(2):141-5.
87. Romo T 3rd, Sclafani AP, Shapiro AL.- Otoplasty using the postauricular skin flap technique. *Arch Otolaryngol Head Neck Surg.* 1994 Oct;120(10):1146-50.
88. Weinzwieg N, Chen L, Sullivan WG.- Histomorphology of neocondrogenesis after antihelical fold creation: a comparison of three otoplasty techniques in the rabbit. *Ann Plast Surg.* 1994 Oct;33(4):371-6.
89. Weerda H, Siegert R.- Complications of otoplasty and their treatment *Laryngorhinologie.* 1994 Jul;73(7):394-9.
90. Bull TR.- Otoplasty: Mustarde technique. *Facial Plast Surg.* 1994 Jul;10(3):267-76.
91. Simo R, Jones NS.- Head bandaging following otoplasty—how we do it. *J Laryngol Otol.* 1994 May;108(5):410-2.
92. Calder JC, Naasan A.-Morbidity of otoplasty: a review of 562 consecutive cases *Br J Plast Surg.* 1994 Apr;47(3):170-4.
93. Machino M, Hattori Y, Ueno N.- Meatoplasty using island pedicle flap. *Nippon Jibiinkoka Gakkai Kaiho.* 1994 Jan;97(1):28-34.
94. Johnson PE.- Otoplasty: shaping the antihelix. *Aesthetic Plast Surg.* 1994 Winter;18(1):71-4.
95. Campobasso P, Belloli G.- Protruding ears: the indications for surgical treatment. *Pediatr Med Chir.* 1993 Mar-Apr;15(2):151-4.
96. Steenfoss H, Alberius P, Blomqvist G.- A simple variant of surgical correction of prominent ears. Description of the surgical technique and follow-up examination in 36 patients. *Scand J Plast Reconstr Surg Hand Surg.* 1993;27(1):55-8.
97. Donlon WC, Truta MP.- Simultaneous otoplasty and temporomandibular arthroplasty. *J Oral Maxillofac Surg.* 1992 Sep;50(9):951-5.
98. Ellis DA, Keohane JD.- A simplified approach to otoplasty *J Otolaryngol.* 1992 Feb;21(1):66-9.
99. Buchwald C, Nielsen LH, Rosborg J.- Keloids of the external ear. *ORL J Otorhinolaryngol Relat Spec.* 1992;54(2):108-12.
100. Andes C, Koch A, Federspil P.- Otoplasty. Results and complications with a modified Mustarde's technique. *Laryngorhinologie.* 1991 Nov;70(11):620-4.
101. Adamson PA, McGraw BL, Tropper GJ.- Otoplasty: critical review of clinical results *Laryngoscope.* 1991 Aug;101(8):883-8.
102. Krupp S, Asse N'Dri H.- Otoplasty without a conformer dressing. *Ann Plast Surg.* 1991 Apr;26(4):407-12.
103. Van de Heyning-Meier J.- Controversies in otoplasty. *Acta Otorhinolaryngol Belg.* 1991;45(3):297-304
104. Koch A, Andes C, Federspil P.- Otoplasty: results of a modified form of Mustarde's method. *Rev Laryngol Otol Rhinol (Bord).* 1991;112(3):249-53.
105. Muraoka M, Nakai Y, Shimada K, Yagi H, Nakaki Y.- Otoplasty in microtia. *Acta Otolaryngol Suppl.* 1991;486:176-83
106. Kruchinski GV.- External ear reconstruction. *Acta Chir Plast.* 1991;33(2):87-97
107. Elliott RA Jr.- Otoplasty: a combined approach. *Clin Plast Surg.* 1990 Apr;17(2):373-81
108. Chavoin JP, Ruaux C, Rouge D, Fradin N, Costagliola M. Otoplasties for prominent ears. *Ann Chir Plast Esthet.* 1990;35(4):303-6.
109. Ely JF.- Small incision otoplasty for prominent ears. *Aesthetic Plast Surg.* 1988 May;12(2):63-9.
110. Oneal RM, Dodenhoff RJ, McClatchey KD. The role of perichondrium in modifying curved cartilage: an experimental study. *Ann Plast Surg.* 1987 Oct;19(4):343-8.
111. Adamson PA, McShane DP, Feldman RI.- Otoplasty: an update. *J Otolaryngol.* 1987 Aug;16(4):258-62.
112. Hinderer UT, del Rio JL, Fregenal FJ.- Otoplasty for lop ears. *Aesthetic Plast Surg.* 1987;11(2):75-80.
113. Osguthorpe JD, Lomax WR.- Facial plastic surgery in an otolaryngology training program. *Laryngoscope.* 1985 Oct;95(10):1255-7.
114. Johnson GS, Schlink GT, Fallon RK, Moore CP.- Hemorrhage from the cosmetic otoplasty of Doberman Pinschers with von Willebrand's disease. *Am J Vet Res.* 1985 Jun;46(6):1335-40.

